

Bousquet J. et al. *Allergy*. 2008. № 63. Suppl. 86. P. 8–160.

8. Rhinitis and pregnancy: literature rereview / Caparroz F. A. et al. *Braz J Otorhinolaryngol*. 2016. № 82 (1). P. 105–11. PMID 26601995. DOI: 10.1016/j.bjorl.2015.04.011.

9. Allergic rhinitis and adenoid hypertrophy in children: is adenoidectomy always really useful? / Colavita L. et al. *Journal of Biological Regulators & Homeostatic Agents*. 2015. Vol. 29, № 2, supplement 1. P. 58–63.

10. Sin B., Togias A. Pathophysiology of allergic and nonallergic rhinitis. *Proc Am Thorac Soc*. 2011. № 8 (1). P. 106–14. PMID 21364228. DOI: 10.1513/pats.201008-057RN.

11. Health-related quality of life as a contributory factor in allergic rhinitis patients in Nigeria / Adebola S. O. et al. *Auris Nasus Larynx*. 2016. Vol. 43, № 2. P. 171–175.

12. Сучасні принципи терапії алергічного риніту у дітей / Вишнева Е. А., Намазова-Баранова Л. С., Алексєєва А. А. та ін. *Педіатрична фармакологія*. 2014. № 11 (1). С. 6–14. DOI: 10.15690/pf.v11i1.889.

13. Watelet J. B., Van Cauwenberge P. Applied anatomy and physiology of the nose and paranasal sinuses. *Allergy*. 1999. № 54 Suppl 57. P. 14–25. PMID 10565476.

14. Jones N. The nose and paranasal sinuses physiology and anatomy. *Adv Drug Deliv Rev*. 2001. № 51 (1–3). P. 5–19. PMID 11516776.

REFERENCES

1. Kriukov AI, Turovskiy AB, Bondareva HP, Somkina OV. Principles of

treatment of allergic rhinitis. *Medychna Rada*. 2013;(7):42-47. DOI: 10.21518/2079-701X-2013-7-42-47 (In Ukrainian)

2. Pereira L, Monyror J, Almeida FT, Almeida FR, Guerra E et al. Prevalence of adenoid hypertrophy: A systematic review and meta-analysis. *Sleep Med Rev*. 2018;38:101-12. DOI: 10.1016/j.smrv.2017.06.001.

3. Balabolkyn II. Allergic rhinitis in children. *Alerholohiia*. 2010;3:34-38. (In Ukrainian)

4. Paramaesvaran Suchitra, Ahmad zada Sejad, Eslick Guy D. Incidence and potential risk factors for adenoidectomy with adenoidectomy: A meta-analysis. *Int J Pediatr Otorhinolaryngol*. 2020. PMID: 32896343. DOI: 10.1016/j.ijporl.2020.110220 I. DOI: 10.1016/j.ijporl.2020.110220.

5. Borzov YeV. Laryngological pathology in children. *Novyny otorynolaryngoholohii i loropatohii*. 2014;1(29):8. (In Ukrainian)

6. Dykewicz MS, Hamilos DL. Rhinitis and sinusitis. *J Allergy Clin Immunol*. 2010;125 (2 Suppl 2):S103-15. PMID 20176255. DOI: 10.1016/j.jaci.2009.12.989.

7. Bousquet J, Khaltaev N, Cruz AA, Denburg J, Fokkens WJ, Togias A et al. Allergic Rhinitis and its Impact on Asthma (ARIA) 2008 update (in collaboration with the World Health Organization, GA (2) LEN and Allergen). *Allergy*. 2008;63;86:8-160.

8. Caparroz FA, Gregorio LL, Bongiovanni G, Izu SC, Kosugi EM. Rhinitis and pregnancy: literature review. *Braz J Otorhinolaryngol*. 2016;

82(1):105-11. PMID 26601995. DOI: 10.1016/j.bjorl.2015.04.011.

9. Colavita L, Miraqlia Del Giudice M, Stroschio G et al. Allergic rhinitis and adenoid hypertrophy in children: is adenoidectomy always really useful? *Journal of Biological Regulators & Homeostatic Agents*. 2015;29(2);1:58-63.

10. Sin B, Togias A. Pathophysiology of allergic and nonallergic rhinitis. *Proc Am Thorac Soc*. 2011;8 (1):106-14. PMID 21364228. DOI: 10.1513/pats.201008-057RN.

11. Adebola SO, Abidoye B, Ologe FE, Adebola OE, Oyejola BA. Health-related quality of life and its contributory factors in allergic rhinitis patients in Nigeria. *Auris Nasus Larynx*. 2016; 43(2):171-175.

12. Vyshneva EA, Namazova-Baranova LS, Aleksieieva AA, Efendiieva KYe, Levina YuH, Voznesenska NI. et al. Modern principles of allergic rhinitis management in children. *Pediatrychna farmakoholohiia*. 2014;11(1):6-14. DOI: 10.15690/pf.v11i1.889. (In Ukrainian)

13. Watelet JB, Van Cauwenberge P. Applied anatomy and physiology of the nose and paranasal sinuses. *Allergy*. 1999;54;57:14-25. PMID 10565476.

14. Jones N. The nose and paranasal sinuses physiology and anatomy. *Adv Drug Deliv Rev*. 2001;(1-3):5-19. PMID 11516776.

Надійшла до редакції 02.12.2021 р.

Прийнята до друку 16.12.2021 р.

Електронна адреса

для листування

lxalex@gmail.com

УДК 616.36-002.1-007.232-06:616.381-001]-089-072.1

DOI 10.54229/2226-2008-2021-6-2

Б. С. Запорожченко, І. Є. Бородаєв, К. В. Кравець, І. Г. Холодов, М. Б. Запорожченко

МІСЦЕ ЛІФТИНГОВИХ ЛАПАРОСКОПІЧНИХ ВТРУЧАНЬ У ХІРУРГІЧНОМУ ЛІКУВАННІ ДЕСТРУКТИВНИХ ФОРМ ГОСТРОГО ХОЛЕЦИСТИТУ, УСКЛАДНЕНОГО ПЕРИТОНІТОМ

Одеський національний медичний університет МОЗ України, Одеса, Україна

УДК 616.36-002.1-007.232-06:616.381-001]-089-072.1

DOI 10.54229/2226-2008-2021-6-2

Б. С. Запорожченко, І. Є. Бородаєв, К. В. Кравець, І. Г. Холодов, М. Б. Запорожченко

МІСЦЕ ЛІФТИНГОВИХ ЛАПАРОСКОПІЧНИХ ВТРУЧАНЬ У ХІРУРГІЧНОМУ ЛІКУВАННІ
ДЕСТРУКТИВНИХ ФОРМ ГОСТРОГО ХОЛЕЦИСТИТУ, УСКЛАДНЕНОГО ПЕРИТОНІТОМ

Одеський національний медичний університет МОЗ України, Одеса, Україна

Вступ. Захворюваність на гострий холецистит в Україні, як і в цілому світі, за останні роки зросла і становить у середньому 6,27 на 10 тис. населення.

© Б. С. Запорожченко, І. Є. Бородаєв, К. В. Кравець та ін., 2021



Мета: покращити результати комплексного лікування пацієнтів, які страждають на деструктивні форми гострого холецистити, ускладнені перитонітом, шляхом застосування сучасних хірургічних малоінвазивних методів.

Завдання: вивчити характер перебігу, результати лікування та дати оцінку безпосереднім і віддаленим результатам лікування хворих з деструктивними формами гострого калькульозного холецистити, ускладненими перитонітом, методом лапароскопічної холецистектомії та ліфтингової лапароскопічної холецистектомії.

Методи: загальноклінічні, клініко-лабораторні, біохімічні, інструментальні, патоморфологічні, статистичні.

Результати: застосування ліфтингової методики лапароскопічної холецистектомії дало змогу нівелювати негативний вплив напруженого карбоксиперитонеуму на організм пацієнта, уникнути критичних зрушень гемодинаміки під час операції, виключити розвиток післяопераційного плечолопаткового больового синдрому, розширюючи показання до виконання ендоскопічних операцій у пацієнтів з важкими супровідними захворюваннями.

Висновки: при деструктивному холециститі, ускладненому локальним перитонітом, застосування розробленого методу ліфтингової лапароскопічної холецистектомії виявило достовірне зменшення інтра- та післяопераційних ускладнень порівняно з групою лапароскопічних холецистектомій — 5,1 та 1,7 % відповідно, при адекватному дрениванні черевної порожнини.

Ключові слова: гострий деструктивний холецистит, ускладнений перитонітом, ліфтингова лапароскопічна холецистектомія.

UDC 616.36-002.1-007.232-06:616.381-001]-089-072.1

DOI 10.54229/2226-2008-2021-6-2

B. S. Zaporozhchenko, I. Ye. Borodayev, K. V. Kravets, I. G. Kholodov, M. B. Zaporozhchenko
THE PLACE OF LIFTING LAPAROSCOPIC INTERVENTIONS IN THE SURGICAL TREATMENT OF DESTRUCTIVE FORMS OF ACUTE CHOLECYSTITIS COMPLICATED WITH PERITONITIS

Odesa National Medical University MH of Ukraine, Odesa, Ukraine

Introduction. The incidence of acute cholecystitis in Ukraine, as well as worldwide, has increased in recent years and averages 6.27 per 10 thousand population. The use of laparoscopy for diagnostic purposes in patients of older age groups restrains many surgeons around the world due to the large number of negative effects of intense carboxyperitoneum. In the presence of contraindications to laparolifting cholecystectomy, ie contraindications to laparoscopic cholecystectomy, in previous works of the department it was proposed to use a new development of the department for patients with acute cholecystitis in patients of older age groups — LLCE.

Objective: to improve the results of comprehensive treatment of patients suffering from destructive forms of acute cholecystitis complicated by peritonitis through the use of modern surgical minimally invasive methods.

Methods: general clinical, clinical and laboratory, biochemical, instrumental, pathomorphological, statistical.

Results: the use of lifting techniques of laparoscopic cholecystectomy allowed to eliminate the negative impact of intense carboxyperitoneum on patients, to avoid critical changes in hemodynamics during surgery, to exclude the development of postoperative shoulder-scapular pain, expanding the indications for endoscopic surgery.

Conclusions: in destructive cholecystitis complicated by local peritonitis, the application of the developed method of lifting laparoscopic cholecystectomy revealed a significant reduction in intra- and postoperative complications compared with the group of laparoscopic cholecystectomies 5.1% and 1.7%, respectively, in the cavity.

Key words: acute destructive cholecystitis, complicated with peritonitis, laparolifting cholecystectomy.

Захворюваність на гострий холецистит в Україні, як і в цілому світі, за останні роки зросла і становить у середньому 6,27 на 10 тис. населення. Гострий калькульозний холецистит (ГКХ) трапляється у будь-якому віці, однак пік захворюваності припадає на 40–60 років; співвідношення чоловіків і жінок становить 1 : 3. Летальність дорівнює 5–10 %, в основному трапляється у пацієнтів віком

понад 60 років. Смертність значно вища у пацієнтів з гангренозним (особливо емфізематозним) і перфоративним холециститом, у пацієнтів похилого віку вона сягає 50–66 % [2, 5].

Залишаючись довгий час фактично єдиним радикальним способом лікування ГКХ, традиційна холецистектомія (ТХЕ) мала певні недоліки, пов'язані з тяжкістю операційної

травми. Саме тому до кінця ХХ ст. сформувалася й набула розвитку тенденція виконання оперативних втручань через мінілапаротомний доступ. За наявності певних навичок і спеціальних інструментів холецистектомію, а за необхідності й втручання на позапечінкових жовчних протоках, можна виконати через розріз завдовжки 3–5 см, що особливо актуально у хворих старших вікових груп.



Сьогодні у світовій практиці частка ТХЕ у хворих похилого та старечого віку в спеціалізованих стаціонарах значно знизилася і становить 3,6 і 4,3 % відповідно. Нині, коли переваги ендовідеохірургічного методу у частині населення літнього віку очевидні, рандомізація досліджень на цю тему ускладнена з етичних причин. J. A. Lujan et al. (1998) провели рандомізацію у 264 пацієнтів після 65 років і показали, що у хворих, прооперованих лапароскопічно, відзначаються менша кількість післяопераційних ускладнень, більш короткий післяопераційний ліжко-день, ніж у пацієнтів, які зазнали ТХЕ. Більш того, зафіксовано всього 14 % ускладнень з боку системи кровообігу після лапароскопічної холецистектомії (ЛХЕ) порівняно з 43 % після відкритої операції [1, 3, 4].

Ускладнення в основному виникали в осіб похилого та старечого віку. Збільшення кількості ускладнень, головним чином, було пов'язано із супровідними захворюваннями серцево-судинної та легеневої систем у цих пацієнтів. Саме тому ЛХЕ, освоєна і добре відпрацьована при хронічному холециститі, поки знаходить обмежене застосування при гострих його формах у хворих із високим операційно-анестезіологічним ризиком. Застосування методик «безгазової лапароскопії» та лапароліфтингу відкривають перспективи застосування ЛХЕ у літніх і соматично обтяжених пацієнтів з високим операційним ризиком [2].

Застосування лапароскопії в діагностичних цілях у пацієнтів старших вікових груп стримує багатьох хірургів світу з причин великої кількості негативних ефектів напруженого карбоксиперитонеуму. Крім цього, цінність діагностичної

лапароскопії значно знижується за наявності спайкового процесу у підпечінковому просторі або при формуванні інфільтрату.

За наявності протипоказань до НКП, тобто до ЛХЕ, в попередніх наших роботах було запропоновано використання нової розробки кафедри для пацієнтів із гострим холециститом у старших вікових групах — проведення ліфтингової ЛХЕ (ЛЛХЕ) за методикою проф. Б. С. Запорожченка і В. В. Колодія (патенти України на корисну модель № 72381 від 10.08.2012 р. та на винахід № 101921 від 13.05.2013 р. «Пристрій для виконання лапароліфтингових лапароскопічних втручань за Запорожченком Б. С. і Колодієм В. В.») [5].

Це стало основою для проведення дослідження із застосуванням ЛЛХЕ для надання допомоги пацієнтам із гострим деструктивним холециститом, ускладненим перитонітом, враховуючи доведені перспективні результати досліджень.

Мета роботи: покращити результати комплексного лікування пацієнтів, які страждають на деструктивні форми гострого холецистити, ускладнені перитонітом, шляхом застосування сучасних хірургічних малоінвазивних методів.

Матеріали та методи дослідження

Дослідження виконане на базі підрозділів кафедри хірургії № 2 Одеського національного медичного університету протягом 2017–2021 рр. У першу (основну, досліджувану) групу ввійшли 59 хворих, оперованих у період з вересня 2017 р. по серпень 2020 р. із застосуванням ТХЕ, ЛХЕ та ЛЛХЕ. Друга (контрольна) група — 69 пацієнтів, яким

виконано класичну ТХЕ та ЛХЕ з накладенням напруженого карбоксиперитонеуму 10–12 см рт. ст. У контрольній групі, або групі ретроспективного аналізу, операції виконувалися в період з травня 2014 р. по серпень 2017 р. Усіх пацієнтів було опитано та взято згоду на включення їхнього випадку в дослідження дисертаційної роботи, а також матеріалів і результатів дослідження в науковій статті відповідно до принципів Етичного кодексу Всесвітньої медичної асоціації (Гельсінська декларація) щодо досліджень, до яких долучають людей.

Результати дослідження та їх обговорення

Вибір методу оперативного втручання був заснований на загальноприйнятих протоколах згідно з діагностованою патологією та власних розробках кафедри хірургії № 2 (табл. 1).

На всіх етапах лікування хворі проходили обстеження згідно з протоколами, відповідно до діагнозу, кожного пацієнта було опитано, виконано фізикальне обстеження, лабораторне обстеження проводилося в повному обсязі з урахуванням ризиків і необхідності в оперативних втручаннях, що важливо для визначення строків та вибору методу оперативного втручання. Також пацієнтам виконували в умовах клініки та поза її межами інструментальні методи обстеження, у тому числі ультразвукову діагностику органів черевної порожнини (УЗД), комп'ютерну томографію (КТ), магнітно-резонансну томографію (МРТ). У деяких пацієнтів була необхідність проведення досліджень із використанням контрастних речовин, а також додаткового обстеження в процесі лікування. Усім хворим проведено езофагогастродуоденоскопію з



Таблиця 1

Варіанти втручань за строками їхнього виконання при гострому холециститі, ускладненому перитонітом, в основній групі

Вид операції	Екстрена	Термінова	Відстрочена	Усього
ТХЕ із дрениванням черевної порожнини	2	8	3	13
ЛХЕ із дрениванням черевної порожнини	20	5	5	30
ЛЛХЕ із дрениванням черевної порожнини	10	3	3	16
Разом	32	16	11	59

метою виявлення прохідності жовчних проток та наявності заблокованого просвіту фатерового сосочка. За необхідності пацієнти отримували індивідуальні консультації у лікарів-консультантів, кардіолога, невролога, гастроентеролога. Відповідно до призначень лікарів-консультантів проводилися обстеження органів малого таза, електрокардіограма тощо.

Варто зазначити, що у вирішенні питання про вид оперативного втручання також було враховано побажання пацієнта, за наявності протипоказань до лапароскопічного втручання, але наполягання хворого, було використано лапароскопічну ліфтингову систему. Залежно від годин госпіталізації, а також від того, будній чи вихідний день, дещо відрізнялися підходи до надання допомоги пацієнтам із гострим холециститом, ускладненим перитонітом, через відсутність засобів візуалізації або важкості прийняття рішень черговою бригадою спеціалістів.

На етапі обстеження приділяли увагу результатам інструментального обстеження та показникам стану стінки жовчного міхура.

Ультразвуковими ознаками й даними комп'ютерної та магнітно-резонансної томогра-

фії, що свідчили про прогресування запалення стінки жовчного міхура, слугували:

— погіршення візуалізації жовчного міхура й елементів трикутника Кало;

— збільшення ділянки підвищеної ехогенності поряд із жовчним міхуром;

— наявність/пооява ділянки ішемії/гіпокінезу в стінці жовчного міхура;

— ознаки деструктивного холецистити оклюзійного походження.

До обстеження пацієнтів також включено післяопераційне гістологічне обстеження, що слугувало основою для підтвердження діагнозу, а також для обґрунтування відбору пацієнтів для проведення дослідження. Патоморфологічні дослідження проводили в патологоанатомічному відділенні КНП ООКМЦ ООР.

Мікроскопію гістологічних препаратів проводили за допомогою світлового мікроскопа OLIMPUS BX 41 при збільшеннях у 40, 100, 400 разів. При мікроскопії тканин фрагментів стінки жовчного міхура відзначали наявність патологічних і компенсаторно-приспосувальних змін у них. Для виведення на екран монітора кольорового зображення препаратів використовували плату відеозахоплення "LeadtekWinFast VC 100". Отримували й оброб-

ляли знімки, проводили морфометрію — визначали щільність запальних клітинних елементів у тканинах і ексудаті (на 1 мм), кількісний склад клітинних елементів запального інфільтрату (у відсотках) і статистичну обробку за допомогою програми "Quick PHOTO MICRO 2.3" (рис. 1, 2).

На етапах дослідження застосована оригінальна методика, підхід до лікування хворих із гострим деструктивним холециститом, ускладненим перитонітом, яка полягає у виконанні видалення жовчного міхура та дрениванні черевної порожнини шляхом ЛХЕ або ЛЛХЕ у випадку локально розповсюдженого перитоніту та за потреби у конверсії оперативного втручання, переході до мінілапаротомії та завершенні оперативного втручання методом ТХЕ, що є інноваційним у підході до лікування пацієнтів саме із цією патологією.

Лапароскопічну холецистектомію виконували за стандартною методикою із використанням трьох портів із субсерозним видаленням жовчного міхура із застосуванням прийому «хобота слона», подальшою верифікацією структур трикутника Кало, окремим почерговим кліпуванням міхурової артерії та міхурової протоки, гемостазом місця розташування міхура у підпечінковому просторі, додаткову кліпуванні, за необхідності, ходів Люшка, санацією черевної порожнини, перевіркою підтікання жовчі та гемостазу та дрениванням черевної порожнини. За наявності підпечінкових абсцесів, водянці жовчного міхура, щільному підпечінковому інфільтраті, проблемах із візуалізацією структур трикутника Кало, розповсюдженному перитоніті проводилася конверсія оперативного втручання у мінілапа-



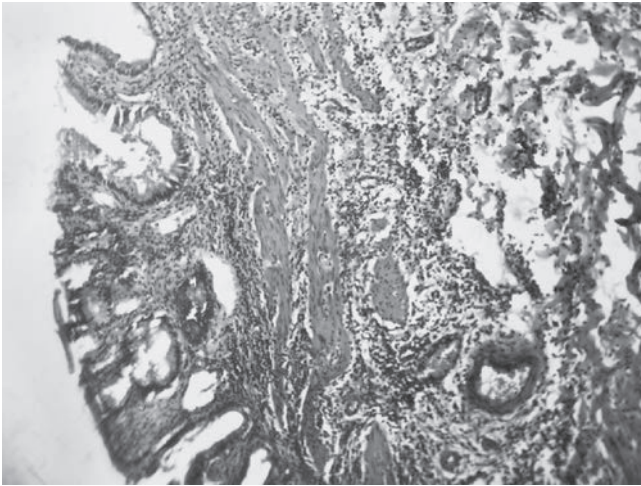


Рис. 1. Гістологічний висновок № 9697. Флегмонозний холецистит, запальна інфільтрація усіх шарів. $\times 100$

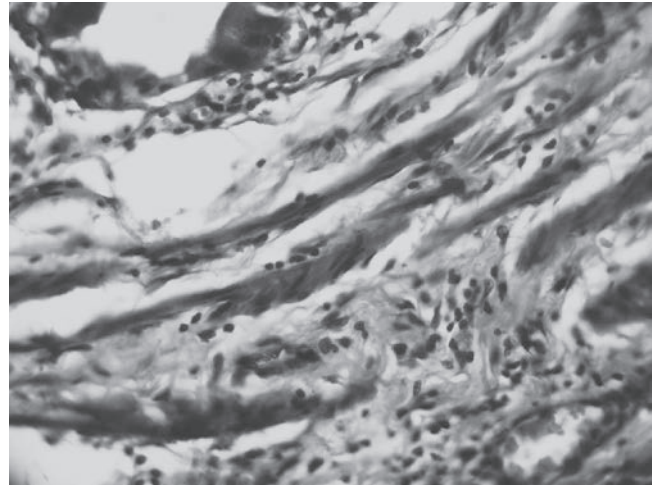


Рис. 2. Гістологічний висновок № 4993. Флегмонозний холецистит (шийка жовчного міхура). Набряк, розшарування волокон, лімфо-лейкоцитарна інфільтрація. $\times 400$

ротомний трансректальний доступ. У випадках якщо деструктивні форми гострого холециститу були ускладнені емпіємою, гангренозними змінами стінки міхура, обмеженим накопиченням гною у підпечінковому просторі, лапароскопічне втручання було виконано до кінця із санацією та дрениванням черевної порожнини.

Виконували ЛЛХЕ за методикою власної розробки кафедри хірургії № 2 ОНМедУ (патенти України на корисну модель № 72381 від 10.08.2012 р. та на винахід № 101921 від 13.05.2013 р. «Пристрій для виконання лапароліфтингових лапароскопічних втручань за Запорожченком Б. С. і Колодієм В. В.»). Уперше запропоновано використання інноваційної моделі ліфтингової системи здійснення ендовідеохірургічних операцій у пацієнтів із гострим деструктивним холециститом, ускладненим перитонітом. Це дозволило створити внутрішній простір, еквівалентний сформованому під час карбоксиперитонеуму, без додаткової травматизації м'яких тканин за рахунок конструктивних особливостей розробленого ендоліфту у пацієнтів із

протипоказаннями до лапароскопічного втручання. Уперше було виконано лапароліфтингові лапароскопічні втручання в умовах перитоніту із видаленням жовчного міхура, санацією та дрениванням черевної порожнини за рахунок того, що розроблений підйомно-фіксуючий пристрій є універсальним і дає змогу здійснювати ліфтинг будь-якої анатомічної ділянки передньої черевної стінки.

Уперше доведена ефективність лікування гострого деструктивного холециститу, ускладненого перитонітом, з використанням розробленої проф. Б. С. Запорожченком і В. В. Колодієм ліфтингової системи на основі порівняльного аналізу перебігу післяопераційного періоду з групою хворих, оперованих із накладенням карбоксиперитонеуму та ТХЕ.

Виконували ТХЕ із застосуванням верхньої середньої лапаротомії, а у випадках конwersії оперативного втручання — крізь міні-доступ через прямий м'яз живота з подальшим виділенням органоконструкції, верифікації трикутника Кало, окремим почерговим кліпуванням міхурової артерії та мі-

хурової протоки, субсерозним видаленням жовчного міхура, гемостазом місця розташування міхура у підпечінковому просторі, додатковому кліпуванні, за необхідності, ходів Люшка, санацією черевної порожнини, перевіркою на підтікання жовчі та гемостазу, дрениванням черевної порожнини. За наявності підпечінкових абсцесів, при розповсюдженому перитоніті проводили санацію та дренивання черевної порожнини.

Відповідно до часу звернення до стаціонару від початку захворювання було відмічено тенденцію щодо погіршення суб'єктивного стану пацієнтів, клінічної та макроскопічної картини у черевній порожнині, хоча науці відомі дослідження, які спростовують зв'язок із періодом від початку захворювання та розвитком змін у стінці жовчного міхура. Враховуючи наукову базу, наші спостереження з цього приводу були вилучені. Похибка на різні періоди від госпіталізації та проведення консервативної терапії, згідно з протоколами лікування та етапністю надання допомоги, також врахована.

Проведено аналіз усіх методик і технік щодо надання до-



**Розподіл ускладнень
за методами оперативного втручання**

Вид оперативного втручання	Основна група, n=59		Контрольна група, n=69	
	Кількість втручань	Кількість ускладнень	Кількість втручань	Кількість ускладнень
ТХЕ з дрениванням черевної порожнини	13	2 (3,4 %)	29	5 (7,25 %)
ЛХЕ з дрениванням черевної порожнини	30	3 (5,1 %)	35	4 (5,8 %)
ЛЛХЕ з дрениванням черевної порожнини	16	1 (1,7 %)	5	1 (1,45 %)

помоги пацієнтам із гострим деструктивним холециститом, ускладненим перитонітом. Порівняльний аналіз частоти післяопераційних ускладнень і летальності свідчить про перевагу агресивної хірургічної тактики із застосуванням лапароскопічних та лапароліфтингових оперативних втручань при гострому деструктивному холециститі, ускладненому перитонітом. Основними видами ускладнень у 16 хворих був підпечінковий абсцес у 2 осіб та у 5 хворих серома післяопераційної рани, які не потребували повторних операцій. Померло 2 хворих від прогресування тяжкої супровідної патології на тлі інтоксикації та явищ перитоніту.

У 13 (22 %) хворих основної та 29 (42 %) контрольної груп відповідно були виконані «відкриті» операції. Цим хворим виконували ТХЕ, санацію та дренивання черевної порожнини одним або кількома дренажами. Ускладнення розвинулися у 16 хворих (табл. 2).

Таким чином, виявлено варіант нового підходу до цієї проблеми, і це дає підстави стверджувати, що активна тактика лікування хворих із гострим деструктивним холециститом повинна базуватися на точних даних досліджень, які необхідно отримати протягом першої доби з моменту госпіталізації пацієнта. Особливо це стосується характеру запального процесу, наявності дисфункції органа, поширеності запального процесу. Сучасні ультразвукові методи дослідження, методи КТ і МРТ дозволяють отримати досить надійну об'єктивну інформацію й обрати адекватну лікувальну тактику у більшості хворих із гострим деструктивним холециститом і його ускладненнями.

Середня тривалість передопераційного періоду становила 1,5 доби, загальна трива-

лість лікування при ЛХЕ — 4,5 доби, а загальна тривалість лікування при відкритій ТХЕ — 10,8 доби. Новітні технології та прогресивні тактичні підходи в лікуванні хворих з гострим холециститом та гострим холециститом, ускладненим перитонітом, покращують результати лікування, скорочують період перебування пацієнтів у хірургічному стаціонарі, покращують якість життя хворих. Наявність апарата УЗД у хірургічному відділенні з додатковою освітою чергових бригад допомогли б у майбутньому скоротити середній період від госпіталізації до оперативного втручання за рахунок пришвидшення встановлення точного діагнозу та можливих ускладнень у нічний час та у вихідні дні. Також це дасть змогу надавати медичні послуги пацієнтам у повному обсязі відповідно до державних гарантій надання медичної допомоги, надасть можливість клінікам бути більш конкурентоспроможними, що є особливо актуальним під час змін у системі охорони здоров'я.

Сформульовано рекомендації щодо вдосконалення підходів у лікуванні пацієнтів з гострим деструктивним холециститом, ускладненим перитонітом. Аналіз даних допоміжним завершити формулювання нового алгоритму маршруту пацієнта із гострим холецисти-

том, ускладненим перитонітом. Представлено новий напрям у розв'язанні актуальної науково-практичної проблеми сучасної хірургії — покращення результатів хірургічного лікування хворих на гострий холецистит, ускладнений перитонітом, та визначено місце лапароскопічних втручань при даній патології шляхом розширення знань щодо окремих складових її розвитку, удосконалення та наукового обґрунтування диференційної діагностики, хірургічної тактики та методів її корекції.

Висновки

1. На основі результатів до- та інтраопераційної діагностики запропонований диференційний підхід щодо вибору оптимального методу хірургічного втручання. При деструктивному холециститі, ускладненому локальним і розповсюдженим серозним та гнійним перитонітом із захопленням однієї або 2–3 анатомічних ділянок живота, показана лапароскопічна холецистектомія з санацією й адекватним дрениванням черевної порожнини.

2. При деструктивному холециститі, ускладненому локальним перитонітом, застосування розробленого методу ліфтингової лапароскопічної холецистектомії виявило достовірне зменшення інтра- та післяопераційних ускладнень порів-



няно з групою лапароскопічних холецистектомій — 5,1 та 1,7 % відповідно.

Автори підтверджують відсутність конфлікту інтересів.

Ключові слова: гострий деструктивний холецистит, ускладнений перитонітом, ліфтингова лапароскопічна холецистектомія.

ЛІТЕРАТУРА

1. Выбор метода санации брюшной полости при лапароскопической холецистэктомии у больных с острым деструктивным холециститом, осложненным гнойным перитонитом / Бондарев Р. В. и др. *Хірургія України*. 2016. № 4 (60).

2. Choice of tactics of surgical treatment of acute cholecystitis and its complications / Zaporozhchenko B. S., Kravets K. V., Kachanov V. N., Hasan Y., Gomonyuk I. V. *Arta Medica*. 2018. № 3 (68). P. 11–13.

3. TG13: обновленные токийские клинические рекомендации по лече-

нию острого холангита и холецистита / Усенко А. Ю. и др. *Клінічна хірургія*. 2015. № 10. С. 5–1.

4. Фирсова А. В. Применение тактики FastTrack Surgery как профилактика послеоперационных осложнений при операциях на брюшной полости. *Український науково-медичний молодіжний журнал*. 2014. № 1 (79). С. 167–168.

5. Сьогодення проблематики гострого холециститу, ускладненого перитонітом / Запорожченко Б. С. та ін. *Медицина і охорона здоров'я в сучасному суспільстві: актуальні питання і сучасні аспекти*. Республіка Польща, Люблін, 2021 р. С. 56–59.

REFERENCES

1. Bondarev RV. et al. The choice of the method of sanitation of the abdominal cavity during laparoscopic cholecystectomy in patients with acute destructive cholecystitis complicated by purulent peritonitis. *Khirurgiya Ukrainy* 2016;4(60). (In Russian)

2. Zaporozhchenko BS, Kravets KV, Kachanov VN, Hasan Y, Gomonyuk IV.

Choice of tactics of surgical treatment of acute cholecystitis and its complications. *Arta Medica* 2018;3(68):11-13.

3. Usenko AYU. et al. TG13: updated Tokyo clinical guidelines for the treatment of acute cholangitis and cholecystitis. *Klinichna Khirurgiya* 2015;10:5-1. (In Russian)

4. Firsova AV. The use of FastTrack Surgery tactics as a prevention of postoperative complications in abdominal operations. *Ukrainskyi nauko-ovo-medychnyy molodizhnyy zhurnal* 2014;1(79):167-168. (In Russian)

5. Zaporozhchenko BS. et al. Present problems of acute cholecystitis complicated by peritonitis *Medicine and health care in modern society: current issues and current aspects*. Republic of Poland, Lublin, 2021, pp. 56-59. (In Ukrainian)

Надійшла до редакції
22.12.2021 р.

Прийнята до друку 05.01.2022 р.

Електронна адреса
для листування
xir316@gmail.com

УДК 616.514-036.12:577.152.1]-02-092

DOI 10.54229/2226-2008-2021-6-3

М. М. Лебедюк, Н. Б. Прокоф'єва, Л. М. Тимофєєва

ЕТИОПАТОГЕНЕТИЧНЕ ЗНАЧЕННЯ ДІАМІНОКСИДАЗИ ПРИ ХРОНІЧНІЙ КРОПИВ'ЯНЦІ

Одеський національний медичний університет МОЗ України, Одеса, Україна

УДК 616.514-036.12:577.152.1]-02-092

DOI 10.54229/2226-2008-2021-6-3

М. М. Лебедюк, Н. Б. Прокоф'єва, Л. М. Тимофєєва

ЕТИОПАТОГЕНЕТИЧНЕ ЗНАЧЕННЯ ДІАМІНОКСИДАЗИ ПРИ ХРОНІЧНІЙ КРОПИВ'ЯНЦІ

Одеський національний медичний університет МОЗ України, Одеса, Україна

У статті розглядається взаємозв'язок між синдромом порушення толерантності до гістаміну (СПТГ) і хронічною кропив'янкою (ХК).

Нами було проведено комплексне обстеження 38 пацієнтів із ХК, у яких визначено рівень діаміноксидази — основного ферменту, що бере участь у деградації гістаміну. Установлено, що частота СПТГ у хворих на ХК становила 89,5 %. У значної кількості хворих (63,2 %) захворювання перебігало на тлі сенсibiliзації. Установлено, що СПТГ відіграє певну роль у розвитку ХК, виступаючи фактором, що обтяжує перебіг захворювання. Значення показників діаміноксидази доцільно враховувати при призначенні комплексної терапії хворим на ХК. Подальшого вивчення потребує діагностична оцінка визначення діаміноксидази у пацієнтів із ХК, особливо при виявленні негативних маркерів розвитку алергічних реакцій.

Ключові слова: хронічна кропив'янка, синдромом порушення толерантності до гістаміну, діаміноксидаза.

© М. М. Лебедюк, Н. Б. Прокоф'єва, Л. М. Тимофєєва, 2021

