

химический журнал. — 1989. — Т. 61 (6). — С. 63-69.

6. Lasic D. D. Liposomes: from physics to applications / D. D. Lasic. — Amsterdam : Elsevier Science Publishers B. V., 1993. — P. 347-397.

7. Myramyl peptides bind specifically to rat brain membranes / A. A. Kaydalov, Yu. N. Utkin, T. M. Andronova [et al.] // FEBS Lett. — 1989. — Vol. 248 (1-2). — P. 78-82.

8. Factors limiting the oral bioavailability of N-acetylglucosaminyl-N-acetylmuramyl dipeptide (GMDP) and enhancement of absorption in rats by delivery in a water-in-oil microemulsion / K. C. Lyons, W. N. Charman, R. Miller, C. J. Porter // Int. J. Pharm. — 2000. — Vol. 199 (1). — P. 17-28.

9. Comparative pharmacokinetics of free muramyl tripeptide phosphati-

dyl ethanolamine (MTP-PE) and liposomal MTP-PE / B. Gay, J.-M. Cardot, C. Schnell [et al.] // J. Pharm. Sci. — 1993. — Vol. 82 (10). — P. 997-1001.

10. Enhancing effect of cholesterol on the elimination of liposomes from circulation is mediated by complement activation / T. Ishida, K. Funato, S. Kojima [et al.] // Int. J. Pharm. — 1997. — Vol. 156. — P. 27-37.

УДК 611.37-053.1-07

О. М. Слободян, Ю. Т. Ахтемійчук, Ю. Є. Роговий

КОРЕЛЯЦІЙНИЙ АНАЛІЗ МОРФОМЕТРИЧНИХ ПАРАМЕТРІВ ПІДШЛУНКОВОЇ ЗАЛОЗИ У ЧОТИРИМІСЯЧНИХ ПЛОДІВ

Буковинський державний медичний університет, Чернівці

Вступ

Однією з основних причин перинатальної та дитячої смертності, різноманітних форм інвалідності є природжені вади [1; 2]. Частота їх в Україні становить 20,3 на 1000 новонароджених [3; 4]. Завдяки своєчасному виявленню аномальних плодів за допомогою сучасних методів пренатальної діагностики практично можливо втричі знизити популяційну частоту природжених вад та їх питому вагу в структурі перинатальної смертності, дитячої інвалідності, тяжких захворювань, що має велике медико-біологічне та соціально-економічне значення [5]. Ембріональний розвиток включає прогресивний ряд певних явищ. Знання попередніх стадій і визначення напрямку процесів органогенезу, при яких наслідки однієї стадії перетворюються в умови наступної, є безумовним фактором, що сприяє глибокому їх розумінню [6].

Для визначення закономірностей процесів органогенезу підшлункової залози (ПЗ) слід звернути увагу на особливості морфометричних змін у періо-

ди її прискороеного (5-й та 8–10-й місяці) та сповільненого (6–7-й місяці) розвитку [7; 8]. При цьому потребує особливої уваги вивчення початкових стадій плодового періоду, що слугуватиме для подальшого аналізу наступних етапів органогенезу. Проте кореляційний та багатфакторний регресійний аналіз морфометричних параметрів ПЗ 4-місячних плодів майже не проводився.

Мета роботи — провести аналіз кореляційних і багатфакторних регресійних взаємозв'язків морфометричних параметрів анатомічних частин ПЗ у 4-місячних плодів.

Матеріали та методи дослідження

Дослідження проведено на 7 трупах 4-місячних плодів згідно з методичними рекомендаціями «Дотримання етичних та законодавчих норм і вимог при виконанні наукових морфологічних досліджень» [9] методами макромікропрепарування, виготовлення топографо-анатомічних зрізів у трьох взаємно перпендикулярних площинах, морфометрії. За допомогою

штангенциркуля вимірювали 7 можливих параметрів ПЗ: довжину ПЗ (від голівки до хвоста), довжину і ширину її голівки, тіла та хвоста (рис. 1). Статистичну обробку даних, включаючи кореляційний та багатфакторний регресійний аналізи, проводили за допомогою комп'ютерних програм "Statgraphics", "Excel 7.0" і "Statistica". Дослідження проведено у рамках науково-дослідної роботи Буковинського державного медичного університету «Статев-

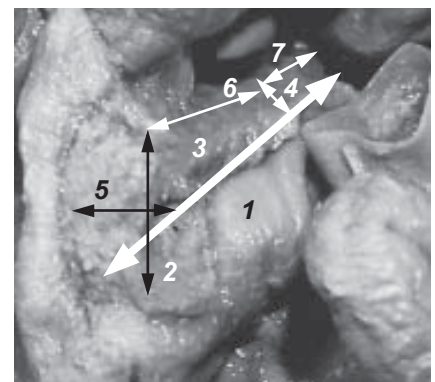


Рис. 1. Досліджувані параметри: довжина підшлункової залози (1), голівки (2), тіла (3), хвоста (4), ширина голівки (5), тіла (6), хвоста (7)



вікові закономірності будови і топографо-анатомічних взаємовідношень органів і структур в онтогенезі людини. Особливості вікової та статевої ембріотопографії» (держреєстр. № 0105U002927).

Результати дослідження та їх обговорення

У результаті наших досліджень отримані статистичні показники параметрів довжини ПЗ, довжини та ширини її анатомічних частин у 4-місячних плодів (табл. 1).

Привертає до себе увагу той факт, що сума довжин голівки, тіла, хвоста ПЗ є більшою, ніж органа в цілому, що, ймовірно, зумовлює зігнуту, дугоподібну чи інші нелінійні форми ПЗ.

У 4-місячних плодів встановлені прямі кореляційні залежності між тім'яно-п'ярковою довжиною (ТПД) з довжиною та шириною голівки, тіла ПЗ і довжиною її хвоста (табл. 2). Крім цього, встановлені прямі кореляційні залежності між довжиною ПЗ із шириною її голівки та довжиною її тіла і хвоста. Довжина голівки ПЗ позитивно корелює з довжиною її тіла. Ширина голівки ПЗ прямо корелює з довжиною і шириною її тіла та хвоста. Довжина тіла ПЗ позитивно корелює з шириною тіла і довжиною її хвоста. Ширина тіла ПЗ позитивно корелює з довжиною і шириною її хвоста. Довжина хвоста ПЗ прямо корелює з шириною її хвоста.

Проведення багатофакторного регресійного аналізу дає можливість виявити корелятивні взаємозв'язки у 4-місячних плодів між довжиною ПЗ, довжиною та шириною її. Інтенсивність забарвлення діаграми, зображеної на рис. 2, відповідає ступеню вираженості вірогідних кореляцій ($P < 0,05$) для різних значень коефіцієнта F.

Отже, анатомічні частини ПЗ у 4-місячних плодів характеризуються істотним синергізмом й інтеграцією морфометричних параметрів, що підтверджено наявністю 18 позитивних віро-

Морфометричні параметри підшлункової залози в 4-місячних плодів, $x \pm Sx$

Показники	Орган у цілому	Голівка	Тіло	Хвіст
Довжина, мм	13,350±0,321	6,520±0,094	5,910±0,098	4,740±0,191
Ширина, мм	—	3,880±0,154	3,750±0,149	3,300±0,078

Таблиця 2

Пари кореляційних зв'язків між параметрами підшлункової залози та тім'яно-п'ярковою довжиною у 4-місячних плодів

Пари кореляційних зв'язків		Коефіцієнт кореляції, r	Вірогідність кореляційного зв'язку, P
Тім'яно-п'яркова довжина	Довжина голівки	0,779	< 0,05
Тім'яно-п'яркова довжина	Ширина голівки	0,771	< 0,05
Тім'яно-п'яркова довжина	Довжина тіла	0,780	< 0,05
Тім'яно-п'яркова довжина	Ширина тіла	0,925	< 0,01
Тім'яно-п'яркова довжина	Довжина хвоста	0,787	< 0,05
Довжина підшлункової залози	Ширина голівки	0,755	< 0,01
Довжина підшлункової залози	Довжина тіла	0,884	< 0,01
Довжина підшлункової залози	Довжина хвоста	0,893	< 0,01
Довжина голівки	Довжина тіла	0,862	< 0,02
Ширина голівки	Довжина тіла	0,812	< 0,05
Ширина голівки	Ширина тіла	0,941	< 0,01
Ширина голівки	Довжина хвоста	0,959	< 0,001
Ширина голівки	Ширина хвоста	0,917	< 0,01
Довжина тіла	Ширина тіла	0,815	< 0,05
Довжина тіла	Довжина хвоста	0,928	< 0,01
Ширина тіла	Довжина хвоста	0,918	< 0,01
Ширина тіла	Ширина хвоста	0,871	< 0,02
Довжина хвоста	Ширина хвоста	0,885	< 0,01

гідних кореляційних зв'язків між досліджуваними морфометричними показниками. Виявлені у цей період розвитку (4-й місяць) прямі кореляційні залежності ТПД плода з довжиною і шириною голівки, тіла ПЗ, довжиною її хвоста зумовлені однаковою швидкістю біосинтетичних процесів цих морфометричних параметрів і плода в цілому.

Визначені прямі кореляційні залежності між анатомічними частинами ПЗ у 4-місячних пло-

дів зумовлені інтеграцією розвитку досліджуваних структур у даному періоді розвитку. Кореляційні взаємозв'язки на 4-му місяці за допомогою багатофакторного регресійного аналізу між довжиною ПЗ, довжиною і шириною її голівки вказують на гармонічність розвитку досліджуваних структур.

Висновки

Позитивні вірогідні кореляційні зв'язки між параметрами




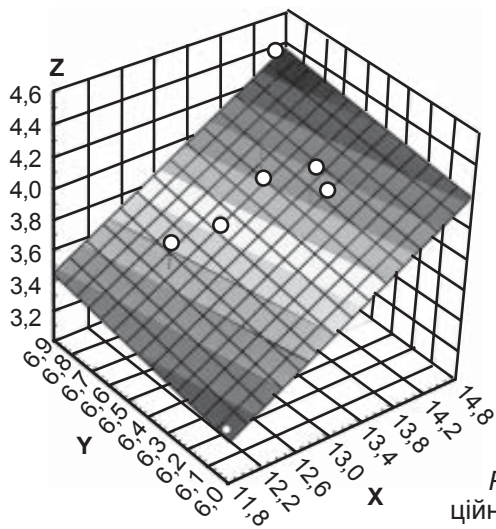


Рис. 2. Вираженість кореляційних зв'язків у 4-місячних плодів між довжиною підшлункової залози (X), довжиною (Y), шириною (Z) її голівки. Інтенсивність забарвлення відповідає ступеню вираженості вірогідних кореляцій ($P < 0,05$) для різних значень коефіцієнта (F), наведених на лівому полі рисунка

анатомічних частин підшлункової залози в 4-місячних плодів свідчать про синергізм, інтеграцію та гармонічність їх розвитку.

Перспективи подальших досліджень. З'ясування регресійних залежностей між морфометричними параметрами підшлункової залози та судинами і нервами в 4-місячних плодів.

ЛІТЕРАТУРА

1. *Медведев М. В.* К вопросу об ультразвуковой оценке анатомии плода в ранние сроки беременности / М. В. Медведев, Н. А. Алтынник // Пренатальная диагностика. — 2002. — Т. 1, № 2. — С. 158-159.
2. *Lincharadze N.* Ultrasound monitoring of abdominal cavity organs in case of sepsis with ulceronecrotic enterocolitis complications in newborns (a case from experience) / N. Lincharadze, G. Da-

vitaya, G. Tukhashvili // Diagnostic Ultra-Sound. — 2000. — N 1. — P. 83-85.

3. *Шадлун Д. Р.* Особливості ранньої неонатальної смертності на сучасному етапі / Д. Р. Шадлун, Т. Г. Романенко, І. С. Гладков // ПАГ. — 2000. — № 2. — С. 76-77.

4. *Минков И. П.* Мониторинг врожденных пороков развития, их пренатальная диагностика, роль в патологии у детей и пути профилактики / И. П. Минков // Перинатология та педіатрія. — 2000. — № 1. — С. 8-13.

5. *Вороной В. Н.* Опыт применения ультразвуковых систем в пренатальной диагностике акушерства и гинекологии / В. Н. Вороной // Новые медицинские технологии. — 2002. — № 3. — С. 10-13.

6. *Круцяк В. М.* Значення ембріологічних досліджень на сучасному етапі розвитку морфологічної науки / В. М. Круцяк, В. І. Проняєв, Ю. Т. Ахтемійчук // Буковинський медичний вісник. — 1998. — Т. 2, № 1. — С. 3-7.

7. *Ахтемійчук Ю. Т.* Топографічна анатомія підшлункової залози плода / Ю. Т. Ахтемійчук // Український медичний альманах. — 1999. — Т. 2, № 1. — С. 5-7.

8. *Ахтемійчук Ю. Т.* Макробудова підшлункової залози на ранніх етапах онтогенезу людини / Ю. Т. Ахтемійчук, О. М. Слободян // Буковинський медичний вісник. — 2006. — Т. 10, № 3. — С. 133-136.

9. *Мишалов В. Д.* Про правові, законодавчі та етичні норми і вимоги при виконанні наукових морфологічних досліджень / В. Д. Мишалов, Ю. Б. Чайковський, І. В. Твердохліб // Морфологія. — 2007. — Т. 1, № 2. — С. 108-113.

