

УДК 616.716.4:616-006.328-071-085

DOI <https://doi.org/10.32782/2226-2008-2025-6-14>*М. А. Коросташова* <https://orcid.org/0000-0002-0520-557X>*К. А. Таряник* <https://orcid.org/0000-0003-4606-5398>*А. І. Панькевич* <https://orcid.org/0000-0002-0805-333X>*А. М. Гоголь* <https://orcid.org/0000-0001-7979-6870>*І. А. Колісник* <https://orcid.org/0000-0003-3620-8527>*В. М. Новіков* <https://orcid.org/0000-0002-7131-8791>

СИНЕРГІЗМ КЛІНІЧНИХ ПРОЯВІВ ДИСФУНКЦІЇ СКРОНЕВО-НИЖНЬОЩЕЛЕПНОГО СУГЛОБА ТА МЕНІНГІОМИ. ТРУДНОЩІ ДІАГНОСТИКИ Й ЛІКУВАННЯ

Полтавський державний медичний університет, Полтава, Україна

УДК 616.716.4:616-006.328-071-085

М. А. Коросташова, К. А. Таряник, А. І. Панькевич, А. М. Гоголь, І. А. Колісник, В. М. Новіков

СИНЕРГІЗМ КЛІНІЧНИХ ПРОЯВІВ ДИСФУНКЦІЇ СКРОНЕВО-НИЖНЬОЩЕЛЕПНОГО СУГЛОБА ТА МЕНІНГІОМИ. ТРУДНОЩІ ДІАГНОСТИКИ Й ЛІКУВАННЯ

Полтавський державний медичний університет, Полтава, Україна

Дисфункція скронево-нижньощелепного суглоба зазвичай пов'язана з оклюзійними, м'язовими та психоемоційними факторами. Однак здебільшого вона може бути проявом супутніх патологій. Представлено клінічний випадок, у якому застосовано мультидисциплінарний підхід за участю ортопеда-стоматолога, невролога, епілептолога та нейрохірурга. У пацієнтки спостерігалася больова дисфункція СНЩС, симптоми якої тимчасово зменшувалися після шинної терапії, але згодом відновилися. Додаткове обстеження виявило менінгіому, після хірургічного лікування якої симптоматика повністю зникла на фоні продовження використання оклюзійної капи. Цей випадок підкреслює важливість диференційної діагностики больового синдрому СНЩС та необхідність комплексного підходу до оцінки таких пацієнтів.

Ключові слова: дисфункція скронево-нижньощелепного суглоба, менінгіома, клінічний випадок.

UDC 616.716.4:616-006.328-071-085

М. А. Korostashova, K. A. Taryanyk, A. I. Pankevych, A. M. Hohol, I. A. Kolisnyk, V. M. Novikov

SYNERGISM OF CLINICAL MANIFESTATIONS OF TEMPOROMANDIBULAR JOINT DYSFUNCTION AND MENINGIOMA. DIAGNOSTIC AND THERAPEUTIC CHALLENGES

Poltava State Medical University, Poltava, Ukraine

The aim of the study is to demonstrate the complexity of differential diagnosis and the need for a multidisciplinary approach for accurate identification of pathology and selection of effective treatment tactics. A clinical case of an atypical course of temporomandibular joint dysfunction in patients with a meningioma, the manifestations of which overlapped with the symptoms of the underlying disease, is described.

Materials and methods. A multidisciplinary approach was applied in managing the patient with atypical facial pain, involving gnathologists, neurologists, epileptologist and neurosurgeons.

Results. Temporomandibular joint dysfunction (TMD) is commonly associated with occlusal, muscular, and psycho-emotional factors. However, in some cases, it may indicate concomitant pathologies.

A female patient with persistent temporomandibular pain initially experienced symptom relief with splint therapy. However, the pain recurred despite ongoing treatment. Additional neurological evaluation and MRI revealed the presence of a meningioma. The patient underwent surgical tumor removal. Following meningioma resection, the patient's TMD symptoms completely resolved, suggesting a secondary origin of the dysfunction. This case underlines the complex and multifactorial nature of TMD and the necessity of differential diagnosis in persistent or atypical cases. TMD can sometimes be an early sign of severe neurological conditions. This case emphasizes the importance of interdisciplinary collaboration between dentists, neurologists, and radiologists in cases of chronic or treatment-resistant temporomandibular disorders. Early diagnosis of concomitant conditions can significantly improve patient outcomes.

Keywords: temporomandibular joint dysfunction, meningioma, clinical case.

Вступ

Діагностика дисфункції скронево-нижньощелепного суглоба (ДСНЩС) є непростим завданням через можливість її поєднання з іншими патологіями. Мультидисциплінарний підхід є ефективним методом діагностики і лікування ДСНЩС [1]. Диференційна діа-

гностика дисфункції скронево-нижньощелепного суглоба передбачає виключення інших патологій, які можуть мати схожу клінічну картину, адже патології ЛОР-органів, ревматичні захворювання, неврологічні проблеми та інші стани можуть ускладнювати діагностику для клініцистів [2]. Тому диференційна діагностика ДСНЩС складна в практичній охороні здоров'я.

Окрему увагу слід приділити синдрому Костена, який є однією з форм ДСНЩС та характеризується болем у ділянці скронево-нижньощелепного суглоба з іррадіацією у вуха, скроню, головним болем, шумом

© М. А. Коросташова, К. А. Таряник, А. І. Панькевич та ін., 2025

Стаття поширюється на умовах ліцензії



у вухах, запамороченням та порушенням слуху [3]. Цей синдром нерідко імітує неврологічні або отоларингологічні патології, що може ускладнювати постановку правильного діагнозу.

Крім місцевих причин виникнення дисфункції, можуть приєднуватися й інші фактори системного характеру. Не менш значущим може бути зв'язок із неврологічними та психоемоційними факторами, зокрема стресом та порушеннями циркадного ритму, що описано в літературі [4]. Крім того, порушення в регуляції мелатонінових рецепторів можуть впливати на больову чутливість та емоційний стан пацієнтів із хронічними болями [5]. Оксидативний стрес і запальні процеси відіграють важливу роль у розвитку патологій кісткової та сполучної тканини, що також може мати значення у формуванні симптоматики ДСНЩС [6].

Клінічна картина захворювання досить підступна і часто може нагадувати перебіг інших процесів. Такі неврологічні симптоми, як біль у ділянці суглоба, іррадіація болю у вухо, скроню, головний біль, дуже схожі на прояви дисфункції. Крім того, проблеми зі слухом і відчуття закладеності у вусі часто спонукають пацієнта звернутися до оториноларинголога.

Тому наявність такої варіації симптомів спонукає лікаря до діагностики ДСНЩС. Зазвичай результати МРТ СНЩС підтверджують діагноз ДСНЩС, після чого розпочинається лікування. Одним із основних методів лікування є використання кап з жорстким базисом, які сприяють розвантаженню суглоба шляхом зниження патологічного тону м'язів жувальної групи і у результаті зменшення больового симптому [7].

Клінічний випадок, описаний у цій статті, вимагав розширеного діагностичного пошуку через неефективність стандартного підходу до лікування дисфункції СНЩС. У пацієнтки спостерігалися стійкі неврологічні симптоми, що не зникли після використання капи. В результаті пошуку причини було виявлено рідкісний клінічний випадок, що потребував зміни діагностичної та лікувальної тактики.

Мета роботи – продемонструвати складність диференційної діагностики та необхідність мультидисциплінарного підходу для точної ідентифікації патології та вибору ефективної тактики лікування на прикладі розбору клінічного випадку нетипового перебігу дисфункції скронево-нижньощелепного суглоба у пацієнтки з менінгіомою, прояви якої накладалися на симптоми основного захворювання.

Матеріали та методи дослідження

Робота є фрагментом комплексної ініціативної теми кафедри пропедевтики хірургічної стоматології Полтавського державного медичного університету «Обґрунтування та впровадження аспектів комплексного лікування функціональних порушень з удосконаленням технологій оперативних втручань при захворюваннях щелепно-лицевої ділянки» (номер державної реєстрації 0120U105551).

Це дослідження відповідає Правилам гуманного поводження з пацієнтами відповідно до вимог Декларації Всесвітньої медичної асоціації Токіо, міжнародних рекомендацій Гельсінської декларації з прав

людини, Конвенції з прав людини та біомедицини Ради Європи [8], законів України, наказів МОЗ України та вимог Кодексу етики лікаря України. Пацієнтка надала інформовану згоду на участь у дослідженні.

У дослідженні представлений мультидисциплінарний підхід до лікування пацієнтки Ж., 41 рік, з нетиповим болем в обличчі. Пацієнтка була оглянута спеціалістами: ортопедом-стоматологом, неврологом, епілептологом та нейрохірургом. Термін спостереження – із січня 2024 року по лютий 2025 року. Оцінювалася динаміка симптомів до і після хірургічного втручання та ефективність ортопедичного лікування в післяопераційний період.

Крім клінічного обстеження, були використані інструментальні методи дослідження: МРТ СНЩС на апараті Siemens Magnetom Avanto, Німеччина, 1,5 Тесла; МРТ головного мозку з внутрішньовенним контрастуванням на апараті Siemens Magnetom Avanto Fit, Німеччина, 1,5 Тесла; електроенцефалографія (ЕЕГ).

У процесі ортопедичного лікування було виготовлено капу з жорстким базисом на верхню щелепу, а згодом – м'яку еластичну капу на нижню щелепу. Їхня ефективність оцінювалася клінічно. Крім апаратного лікування, пацієнтка отримувала медикаментозну терапію, а також було виконано хірургічне втручання з видаленням менінгіоми.

Результати дослідження та їх обговорення

Клінічний випадок. Пацієнтка Ж., 41 рік, звернулася до ортопеда-стоматолога зі скаргами на тривалий больовий синдром у ділянці лівого скронево-нижньощелепного суглоба з іррадіацією у скроню, оніміння лівої половини тіла, неможливість спати на лівому боці, а також підвищену чутливість суглоба до холоду та стресових факторів. Больовий синдром посилювався під час фізичних навантажень; під впливом високої температури повітря; характер болю з лівого боку став інтенсивнішим після відновлення жувальної групи зубів композитними матеріалами.

Анамнез захворювання. Пацієнтка повідомила про перші прояви ще у віці 12–13 років, які супроводжувалися епізодами втрати свідомості та були визначені як неврологічні. Протягом 2008–2022 років дотримувалася дієти з обмеженим вмістом білка. За її словами, тимчасове поліпшення неврологічного стану спостерігалось після вживання курячого бульйону. У 2014 році у зв'язку з військовими діями пацієнтка змушена була виїхати з окупованої області України, що спричинило тривалий стресовий вплив. У 2022 році відзначалось значне погіршення стану, пацієнтка почала втрачати свідомість, мала судомну готовність (за даними електроенцефалографічного дослідження). Такий стан пов'язує з психо-емоційним напруженням та інтенсивними фізичними навантаженнями у спортзалі. Було з'ясовано, що з вересня 2023 року лікувалася у стоматолога з приводу карієсу, що теж могло стати тригером, позаяк у грудні 2023 року з'явилися болі у ділянці верхньої, а потім і нижньої щелепи зліва.

До звернення пацієнтка приймала такі медикаментозні препарати: анальгетики, вітаміни групи В, анти-

депресанти. Лікування тимчасово полегшувало патологічні симптоми.

Анамнез життя. Пацієнтка відзначає себорейний дерматит та алергічний сезонний риніт.

Було проведене МРТ СНЩС з метою виявлення внутрішньосуглобових патологій (рис. 1).

На основі клінічних та МРТ-досліджень встановлений діагноз, що відповідає критеріям DC/TMD (Axis I): міофасціальний біль у лівій жувальній мускулатурі, дискове зміщення без редукції та без обмеження відкривання рота, дегенеративний суглобовий розлад (сплощення суглобової головки).

Пацієнтці виготовлено капу Michigan-splint (рис. 2), сумісно з лікарем-терапевтом рекомендовано не приймати високі дози знеболюючих.

Перебіг захворювання та лікування після застосування шинної терапії 2024–2025 рр.

Деякі місяці після використання оклюзійної капи (лютий – квітень 2024 року).

1. Загострився больовий синдром, посилилися неврологічні прояви (оніміння в обличчі). Скерована на консультацію до невролога з метою виключення невралгії трійчастого нерву.

2. Міждисциплінарний підхід до діагностики та лікування спільно із неврологом, нейрохірургом, епілептологом та ортопедом-стоматологом (квітень – серпень 2024 рр.).

Лікування.

Зі сторони ортопеда-стоматолога: додаткове стоматологічне втручання – корекція оклюзії шляхом усунення суперконтактів у пломбах, що тимчасово полегшили біль. Виготовлення альтернативної м'якої капи на нижню щелепу.

Зі сторони невролога: даних про невралгію трійчастого нерва на момент огляду не встановлено. Корекція медикаментозного лікування із застосуванням прегаблінів та антидепресантів (дулоксетин).

Проводилося МРТ головного мозку та шийного відділу хребта, функціональна рентгенографія шийного відділу хребта. Після виключення невралгії

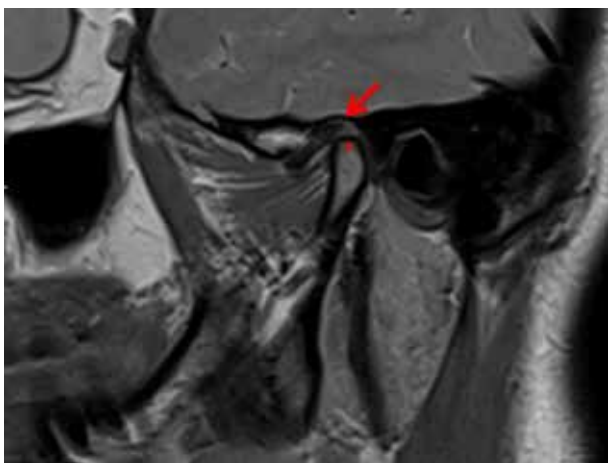


Рис. 1. МРТ лівого СНЩС при закритому роті пацієнтки Ж., 41 р. Стрілкою позначено переднє зміщення суглобового диска. Зірочкою позначена ділянка сплощеності суглобової головки

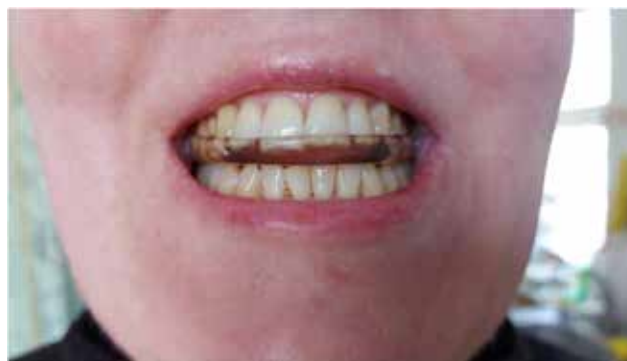

Рис. 2. Капа Michigan-splint пацієнтки Ж., 41 р.

пацієнтка продовжувала лікування у ортопеда-стоматолога, приймаючи симптоматичну терапію – антиконвульсанти (до 4-х разів на день), антидепресанти та нестероїдні протизапальні препарати, стан покращувався на деякий час.

На фоні стійкого больового синдрому з іррадіацією у щелепу та ліве вухо у травні 2024 року пацієнтка повторно направлена на МРТ головного мозку з прицільним оглядом внутрішнього вуха. Висновок: МР ознаки екстрааксіального оболонкового утворення лівої тім'яної ділянки розмірами 44*39*40 мм, локальне зміщення серпа мозку на 4 мм праворуч, із компресією речовини головного мозку. Пацієнтка оглянута неврологом, нейрохірургом, проведено ЕЕГ: пароксизмальна активність у вигляді гострих хвиль у тім'яно-потиличній області, рекомендовано оперативне лікування.

За період підготовки до операції біль став нестерпним, наростало оніміння обличчя (щоки), від болу почала втрачати свідомість, прийом антиконвульсантів до 8 таблеток на добу.

Проведено повторно МРТ головного мозку з внутрішньовенним підсиленням, підтверджено МР-ознаки екстрааксіального оболонкового утворення лівої тім'яної ділянки (менінгіоми) з компресією прилеглої речовини головного мозку, що накопичує контрастну речовину (рис. 3).

3. Післяопераційний період (серпень 2024 р. – січень 2025 р.).

У серпні 2024 року проведено тотальне видалення позамозкового об'ємного утворення лівої тім'яної ділянки. Гістологічне заключення: менінготеліальна менінгіома, Grade I.

На КТ головного мозку на наступний день після оперативного лікування діагностовано: пневмоцефалію, конвексально зліва – кістоподібну енцефаломаліацію. Даних про оклюзійну гідроцефалію не виявлено. Ускладнення відсутні.

Після хірургічного видалення менінгіоми у пацієнтки спостерігалось значне погіршення неврологічного стану, що проявлялося слабкістю в правій половині тіла, неможливістю виконувати дрібні моторні рухи правою рукою. У вересні 2024 року діагностовано правобічний геміпарез, що потребував подальшого неврологічно-нейрохірургічного дообстеження та втручання. Проведено дренуючу операцію, що сприяло зменшенню набряку та покращенню стану.

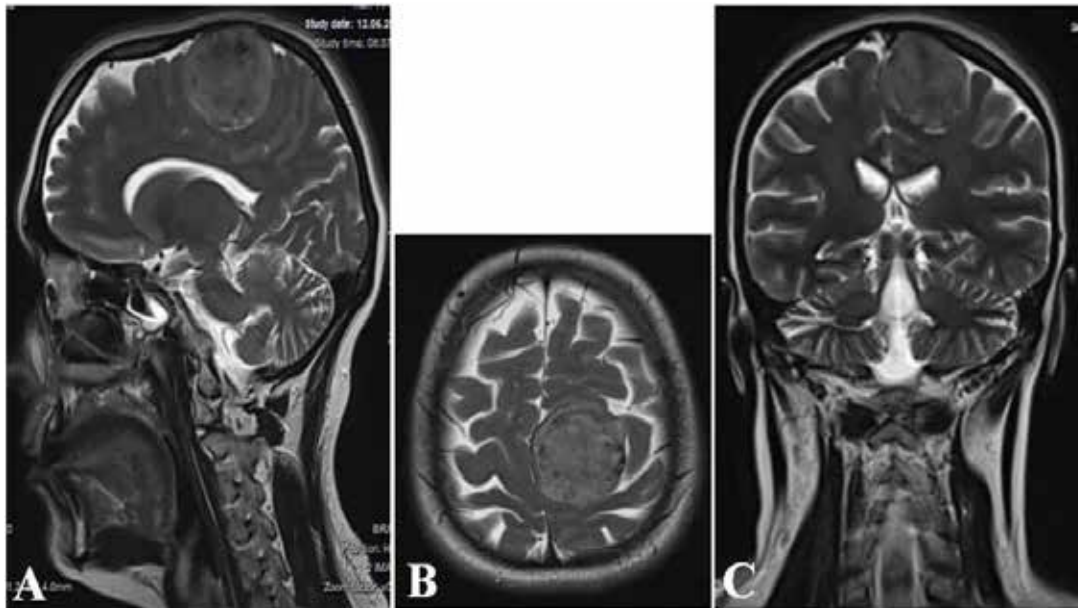


Рис. 3. МРТ головного мозку з контрастуванням
А – сагітальна проєкція; В – аксіальна проєкція; С – фронтальна проєкція

Для запобігання розвитку післяопераційного набряку головного мозку було призначено кортикостероїдну терапію (дексаметазон) за схемою: 5 днів – тричі на добу, 5 днів – двічі на добу, 5 днів – один раз на добу. Однак, як з'ясувалося пізніше, пацієнтка не дотримувалася рекомендованого режиму прийому препарату, що призводило до періодичних загострень.

4. Реабілітація. Початок 2025 року.

У січні 2025 року пацієнтка перенесла перший у житті епілептичний напад. Ознак продовженого росту пухлини не виявлено. На ЕЕГ встановлено пароксизмальну епілептиформну активність у центральнотім'яно-потиличній ділянці, переважно зліва, у вигляді гострих хвиль. Враховуючи зміни на ЕЕГ, консультувана епілептологом, встановлено діагноз: структурна епілепсія з фокальними джексоновськими сенсо-моторними правобічними нападами з вторинною генералізацією. Пацієнтці призначено протисудомну терапію: левітірацетам 500 мг 2 рази на день. Останній контакт з пацієнткою був у лютому 2025 року, напади відсутні, антиконвульсанти продовжує приймати.

Контроль у ортопеда-стоматолога: пацієнтка відзначає неефективність застосування м'якої капи, тому це змусило повернутися до застосування капи з жорстким базисом. Зі слів пацієнтки, саме капа Michigan-splint покращила стан суглоба. На той момент користується апаратом до 3 годин на добу. Крім того, пацієнтка помітила покращення стану суглоба у разі зміни положення язика (трохи вище до піднебіння).

Менінгіома є найпоширенішою первинною пухлиною центральної нервової системи, на яку припадає приблизно 50% усіх доброякісних пухлин головного мозку [9]. Доброякісні менінгіоми є найпоширенішим типом первинних незлоякісних пухлин головного мозку, становлячи 39,7% усіх внутрішньочерепних новоутворень та 55,4% серед незлоякісних пухлин [10].

Менінгіома та її типи походять з арахноїдальної оболонки. Здебільшого це доброякісна позамозкова пухлина, яка може виникати в будь-якій ділянці.

Залежно від типу клітин менінгіома поділяється на кілька підтипів ("grade"): Grade I – це доброякісні пухлини, що ростуть відносно повільно, трапляються найчастіше. Чим більший вік пацієнта, тим повільніше вони ростуть. Grade II – атипові менінгіоми. Відрізняються швидким ростом та схильністю до інвазії (обростання важливих судин, нервів та руйнуванням кісток черепа). Grade III – рідкісні менінгіоми, їх називають анапластичними, належать до злоякісних новоутворень та потребують обов'язкового використання променевої терапії. Визначення типу пухлини та ступеня її злоякісності можливе виключно завдяки патогістологічному та імуногістохімічному дослідженню тканини пухлини після її видалення.

Важливим фактором є також розмір пухлини. Чим більше новоутворення, тим складніше його хірургічне лікування. Особливо це стосується базальних менінгіом. Збільшуючись у розмірах, пухлина починає спочатку тиснути на стовбур мозку, а вже потім зміщувати його в протилежну сторону, викликаючи порушення кровообігу. Чим більша пухлина, тим більша ймовірність травматизації життєво важливих судин і черепних нервів.

Безсимптомні та повільно зростаючі менінгіоми зазвичай лікуються за допомогою спостереження разом із рутинною візуалізацією [11]. Однак для швидкозростаючих пухлин, великих пухлин або пацієнтів із симптомами хірургічне втручання залишається найоптимальнішим варіантом лікування.

Однак ускладнення і наслідки лікування дуже відмінні, за даними різних досліджень та в різних групах пацієнтів [12]. І якщо наслідки та результати хірургічного лікування в ранній післяопераційний період добре

вивчені, то віддалені результати хірургічного лікування потребують більш детального дослідження [13].

Диференційна діагностика між ДСНЩС та внутрішньочерепними пухлинами, такими як менингіома, є складною через схожість клінічних проявів. Основною відмінністю, яку ми помітили під час первинного опитування пацієнтки, є наявність неврологічної симптоматики (оніміння), що частіше трапляється у разі менингіоми.

Важливість мультидисциплінарного підходу підкреслюють випадки, коли стандартне лікування ДСНЩС не дає ефекту і потребує подальшої діагностики. Референтний біль є важливим механізмом, який пояснює можливе маскування менингіоми під ДСНЩС, що підтверджується даними G. Har-El et al. (1987) [14]. Аналогічно у випадку F. Koumouira et al. (2000) пацієнтка мала біль у СНЩС, але лише МРТ головного мозку дозволила встановити правильний діагноз [15].

Подібний клінічний випадок описано в Region 11 Medical Journal (2019), де пацієнт також мав симптоматику дисфункції СНЩС на тлі менингіоми [16]. Детальний аналіз МРТ головного мозку та СНЩС дозволив не лише виявити менингіому, а й оцінити структурні зміни у суглобі, що могло впливати на перебіг симптоматики.

Судоми після хірургічного видалення менингіоми є добре задокументованим явищем [17; 18]. У нашій пацієнтки їх виникнення, ймовірно, було пов'язане з недотриманням протинабрякової терапії, що призвело до повторних епізодів набряку, компресії мозкової тканини та вторинного підвищення нейрональної збудливості. Згодом стан нормалізувався, що може свідчити про ефективність реабілітаційної терапії та призначеного протиепілептичного лікування.

Зміна ефективності прегабаліну до та після видалення менингіоми може бути пояснена впливом пухлини на нейрональну збудливість та больову модуляцію. Ймовірно, пухлина змінювала сприйняття та фармакокінетику препарату, що призводило до його низької ефективності. Після видалення менингіоми відновлення нормальної нейрональної функції могло спричинити підвищену чутливість до препарату та розвиток побічних ефектів. Подібний ефект спостерігався у випадку, де після видалення внутрішньочерепного новоутворення змінювалася реакція організму на карбамазепін (Тегретол), що призводило до необхідності корекції терапії [16]. Тому слід врахувати, що пухлинні утворення можуть впливати на чутливість до нейротропних препаратів у післяопераційному періоді.

Для діагностики ДСНЩС у цієї пацієнтки було використано критерії DC/TMD (Axis I), оскільки цей підхід дозволяє об'єктивно оцінити структурні та функціональні порушення суглоба [19]. На основі клінічного обстеження та результатів МРТ СНЩС дозволило чітко визначити суглобові зміни та спланувати відповідне лікування.

Одним із основних методів лікування ДСНЩС є використання оклюзійних кап із жорстким базисом,

що сприяють розвантаженню суглоба та нормалізації м'язового тону. У цьому випадку пацієнтка спочатку відзначала позитивний ефект жорсткої капи (Michigan-splint), однак згодом симптоми болю поверталися, що вимагало подальшого розширення діагностичного пошуку. Альтернативний варіант – м'яка капа – не була ефективною, оскільки не забезпечувала стабілізацію суглоба і спричиняла напруження жувальних м'язів. Це підтверджує необхідність індивідуального підходу до вибору ортопедичного лікування, особливо у пацієнтів із поєднаною патологією, як у даному випадку.

Відповідно до результатів дослідження [20], яке демонструє значну взаємозалежність між типом прикусу та патологічними змінами краніофасіальної області, наші спостереження підкреслюють важливість ретельної оцінки у разі патогенетичного підходу до СНЩС. Наявність менингіоми могла впливати на сприйняття больових сигналів та ефективність лікування, що також підкреслює важливість комплексного підходу в діагностиці ДСНЩС, включаючи не лише стоматологічне, а й неврологічне обстеження. Подібно до експериментальних даних, які вказують на роль запальних медіаторів у разі ДСНЩС, зокрема, підвищення концентрації С-реактивного білка та ІЛ-6 у сироватці під час індукованого запалення СНЩС.

Цікавим клінічним спостереженням у цьому випадку стало покращення стану СНЩС у пацієнтки у разі зміни положення язика ближче до піднебіння. Хоча подібні механізми не були широко описані в науковій літературі, можна припустити, що це явище може бути пов'язане з адаптаційною здатністю СНЩС до змін, спричинених лікувальним ефектом шинної терапії.

Висновки

Представлений клінічний випадок демонструє складність диференційної діагностики у разі болю у ділянці СНЩС, особливо у разі супутньої неврологічної симптоматики. Початкова інтерпретація симптомів як проявів ДСНЩС призвела до частково ефективного ортопедичного лікування, однак згодом виявилось, що первинна симптоматика була зумовлена внутрішньочерепною патологією – менингіомою.

Клінічний випадок підкреслює необхідність мультидисциплінарного підходу до діагностики у разі атипового або резистентного до лікування перебігу захворювання. Спільна робота стоматолога, невролога, епілептолога та нейрохірурга дозволила точно встановити діагноз та вибрати ефективну тактику лікування, яка включала хірургічне втручання та подальший стоматологічний супровід.

Таким чином, своєчасне залучення суміжних спеціалістів та розширена діагностика є вирішальними у випадках, коли клінічна картина виходить за межі типової дисфункції СНЩС. Такий підхід дозволяє не лише уникнути помилок, але й зберегти здоров'я та якість життя пацієнта.

ЛІТЕРАТУРА

1. Garrigós-Pedron M, Elizagaray-García I, Domínguez-Gordillo AA, Del-Castillo-Pardo-de-Vera JL, Gil-Martínez A. Temporomandibular disorders: improving outcomes using a multidisciplinary approach. *J Multidiscip Healthc.* 2019 Sep 3;12:733–747. doi: 10.2147/JMDH.S178507.
2. Stepan L, Shaw CL, Oue S. Temporomandibular disorder in otolaryngology: systematic review. *J Laryngol Otol.* 2017;131(S1):S50–S56. doi: 10.1017/S0022215116009191.
3. Jaber M, Khalid A, Gamal A, Faisal R, Mathew A, Ingafou M. A comparative study of condylar bone pathology in patients with and without temporomandibular joint disorders using orthopantomography. *J Clin Med.* 2023 Sep 6;12(18):5802. doi: 10.3390/jcm12185802.
4. Boiko DI, Skrypnikov AM, Shkodina AD, Hasan MM, Ashraf GM, Rahman MH. Circadian rhythm disorder and anxiety as mental health complications in post-COVID-19. *Environ Sci Pollut Res Int.* 2022;29(19):28062–28069. doi: 10.1007/s11356-021-18384-4.
5. Boiko DI, Shkodina AD, Hasan MM, et al. Melatonergic receptors (Mt1/Mt2) as a potential additional target of novel drugs for depression. *Neurochem Res.* 2022;47(10):2909–2924. doi:10.1007/s11064-022-03646-5.
6. Yelins'ka AM, Akimov OY, Kostenko VO. Role of AP-1 transcriptional factor in development of oxidative and nitrosative stress in periodontal tissues during systemic inflammatory response. *Ukr Biochem J.* 2019;91(1):80–85. doi: 10.15407/ubj91.01.080.
7. Pihut M, Gorecka M, Ceranowicz P, Wieckiewicz M. The efficiency of anterior repositioning splints in the management of pain related to temporomandibular joint disc displacement with reduction. *Pain Res Manag.* 2018 Feb 21;2018:9089286. doi: 10.1155/2018/9089286.
8. World Medical Association. World Medical Association Declaration of Helsinki: ethical principles for medical research involving human subjects. *JAMA.* 2013;310(20):2191–2194. doi: 10.1001/jama.2013.281053.
9. Zeng L, Liang P, Jiao J, Chen J, Lei T. Will an Asymptomatic Meningioma Grow or Not Grow? A Meta-analysis. *J Neurol Surg A Cent Eur Neurosurg.* 2015;76(5):341–347. doi: 10.1055/s-0034-1543959.
10. Konakh VM, Komarova TM. Features of destructive and inflammatory processes of the anterior surface of the eye in patients after removal of cerebellopontine angle tumors. *Odesa Medical Journal.* 2024;5(190)46–50. (In Ukrainian). doi: 10.32782/2226-2008-2024-4-8.
11. Rogers L, Barani I, Chamberlain M, et al. Meningiomas: knowledge base, treatment outcomes, and uncertainties. A RANO review. *J Neurosurg.* 2015;122(1):4–23. doi: 10.3171/2014.7.JNS131644.
12. Sanai N, Polley MY, Berger MS. Insular glioma resection: assessment of patient morbidity, survival, and tumor progression. *J Neurosurg.* 2010;112(1):1–9. doi: 10.3171/2009.6.JNS0952.
13. Alruwaili AA, De Jesus O. Meningioma. [Updated 2023 Aug 23]. Treasure Island (FL): StatPearls Publishing; 2025 Jan. Available from: <https://www.ncbi.nlm.nih.gov/books/NBK560538/>.
14. Har-El G, Calderon S, Sandbank J. Angioblastic meningioma presenting as a pain in the temporomandibular joint. *J Oral Maxillofac Surg.* 1987;45(4):338–340. doi: 10.1016/0278-2391(87)90356-9.
15. Koumoura F, Contoes N. Meningioma manifested as temporomandibular joint disorder: a case report. *Int Dent J.* 2000;50(2):109–111. doi: 10.1002/j.1875-595x.2000.tb00808.x.
16. Chukiattiman K. The Temporomandibular Joint Disorder (TMD) with atypical odontalgia as the consequence of the intracranial tumor: a case report. *Region 11 Medical Journal.* 2019;33(3):529–540. (In Thai). Available from: <https://he02.tci-thaijo.org/index.php/Reg11MedJ/article/view/216966>.
17. Englot DJ, Magill ST, Han SJ, Chang EF, Berger MS, McDermott MW. Seizures in supratentorial meningioma: a systematic review and meta-analysis. *J Neurosurg.* 2016;124(6):1552–1561. doi: 10.3171/2015.4.JNS142742.
18. Kalladka M, Al Obaidi N, Babu LKT, Maloth S, Khan J. Medial sphenoid wing parasellar meningioma masquerading as temporomandibular joint disorder: A case report. *J Am Dent Assoc.* 2020;151(3):210–215. doi:10.1016/j.adaj.2020.01.016.
19. Minervini G, Marrapodi MM, Siurkel Y, Ciccì M, Ronsivalle V. Accuracy of temporomandibular disorders diagnosis evaluated through the diagnostic criteria for temporomandibular disorder (DC/TMD) Axis II compared to the Axis I evaluations: a systematic review and meta-analysis. *BMC Oral Health.* 2024;24(1):299. doi: 10.1186/s12903-024-03983-7.
20. Vyzhenko Y, Kuroiedova V, Vyzhenko H, Makarova O, Stasiuk O. The relationship between malocclusion and craniofacial profile pathology. *Eastern Ukrainian Medical Journal.* 2025;13(1):274–284. doi: 10.21272/eumj.2025;13(1):274-284.

Надійшла до редакції 29.05.2025

Прийнята до друку 02.02.2026

Електронна адреса для листування m.korostashova@pdmi.edu.ua