

# ВИПАДОК ІЗ ЛІКАРСЬКОЇ ПРАКТИКИ

УДК 616.72-009.7-009.26-056.7-053.6-039.42-07-085

DOI <https://doi.org/10.32782/2226-2008-2025-6-13>

**О. Я. Гречаніна<sup>1,2</sup>** <https://orcid.org/0000-0002-8196-1617>  
**Я. Р. Гречанін<sup>1</sup>** <https://orcid.org/0000-0002-5987-2765>  
**Д. В. Школьнікова<sup>2</sup>** <https://orcid.org/0009-0002-1343-293X>  
**Ю. М. Купріячук<sup>2</sup>** <https://orcid.org/0009-0003-7937-2893>  
**О. М. Клімова<sup>3</sup>** <https://orcid.org/0000-0002-4007-6806>

## КЛІНІЧНИЙ ВИПАДОК СИНДРОМУ ХОЙЄРАЛЛА – ХРЕЙДАРСОНА, ЩО МАНІФЕСТУВАВ У ПІДЛІТКОВОМУ ВІЦІ

<sup>1</sup> Харківський національний медичний університет, Харків, Україна

<sup>2</sup> Комунальне некомерційне підприємство Харківської обласної ради «Міжобласний спеціалізований медико-генетичний центр – центр рідкісних (орфанних) захворювань», Харків, Україна

<sup>3</sup> Державна установа «Інститут загальної та невідкладної хірургії імені В. Т. Зайцева Національної академії медичних наук України», Харків, Україна

УДК 616.72-009.7-009.26-056.7-053.6-039.42-07-085

**О. Я. Гречаніна<sup>1,2</sup>, Я. Р. Гречанін<sup>1</sup>, Д. В. Школьнікова<sup>2</sup>, Ю. М. Купріячук<sup>2</sup>, О. М. Клімова<sup>3</sup>**

### КЛІНІЧНИЙ ВИПАДОК СИНДРОМУ ХОЙЄРАЛЛА – ХРЕЙДАРСОНА, ЩО МАНІФЕСТУВАВ У ПІДЛІТКОВОМУ ВІЦІ

<sup>1</sup> Харківський національний медичний університет, Харків, Україна

<sup>2</sup> Комунальне некомерційне підприємство Харківської обласної ради «Міжобласний спеціалізований медико-генетичний центр – центр рідкісних (орфанних) захворювань», Харків, Україна

<sup>3</sup> Державна установа «Інститут загальної та невідкладної хірургії імені В. Т. Зайцева Національної академії медичних наук України», Харків, Україна

Проведено власне спостереження пацієнта з діагнозом синдром Хойєралла – Хрейдарссона (НН) мультидисциплінарною командою з 2020 по 2025 рік. Враховуючи скарги на лихоманку, вірусні інфекції, артралгії, висип на шкірі, гепато і спленомегалію, мозочкову атаксію, гіперкератоз, телеангіектазії, лейкоцитоз з В клітинним імунодефіцитом, результати секвенування геному Regulator of Telomere Elongation Helicase 1) с.3791G>A (р.Arg1264His), гетерозигота; CNV знахідка: дуплікація DOCK8 (Dedicator of Cytokinesis) (екзони 1–26, CN≈3) VUS (варіант невизначеного значення), у молодого дорослого встановлений діагноз синдрому НН.

Синдром НН може мати атипічний перебіг і проявлятися в підлітковому віці. Підтвердження діагнозу можливе з використанням методу секвенування. Мультидисциплінарний підхід сприяє стабілізації клінічних, гематологічних та біохімічних порушень при синдромі НН.

**Ключові слова:** Синдром Хойєралла – Хрейдарссона, RTEL1, атаксія, артралгії, DOCK8.

UDC 616.72-009.7-009.26-056.7-053.6-039.42-07-085

**O. Ya. Grechanina<sup>1,2</sup>, Ya. R. Grechanyn<sup>1</sup>, D. V. Shkolnikova<sup>2</sup>, Yu. M. Kupriyanchuk<sup>2</sup>, O. M. Klimova<sup>3</sup>**

### A CLINICAL CASE OF HOYERALL-HREIDARSSON SYNDROME MANIFESTING IN ADOLESCENCE

<sup>1</sup> Kharkiv National Medical University, Kharkiv, Ukraine

<sup>2</sup> Municipal Non-commercial Enterprise of Kharkiv Regional Council “Interregional Specialized Medical-Genetic Center for Rare (Orphan) Diseases”, Kharkiv, Ukraine

<sup>3</sup> State Institution “Institute of General and Emergency Surgery named after V. T. Zaitsev of the National Academy of Medical Sciences of Ukraine”, Kharkiv, Ukraine

**Introduction.** Hoyerall–Hreidarsson syndrome (HH) is a rare genetic disease. The disease is caused by mutations in the genes of the telomerase complex, in particular RTEL1.

**The aim of the work** was to demonstrate the importance of identifying the rare genetic disease HH syndrome manifesting in adolescence, on the basis of clinical, metabolic and genetic parameters.

**Materials and Methods.** The actual observation of a patient diagnosed with HH syndrome during the dynamic monitoring by a multidisciplinary team from 2020 to 2025 years is presented. The data of the patient’s documentation, clinical manifestations, laboratory and instrumental studies and genetic testing (genome sequencing, screening for 21 rare genetic diseases) are demonstrated.

**Results and discussion.** Based on multisystem complaints on fever, persistent viral infections, arthralgias, skin rash, examination data (hepato and splenomegaly, cerebellar ataxia, hyperkeratosis, telangiectasias, leukocytosis with B cell immunodeficiency), genome sequencing

© О. Я. Гречаніна, Я. Р. Гречанін, Д. В. Школьнікова та ін., 2025

Стаття поширюється на умовах ліцензії



(RTEL1 Regulator of Telomere Elongation Helicase 1) c.3791G>A (p.Arg1264His), heterozygote; CNV finding: DOCK8 duplication (exons 1–26, CN≈3) VUS) in a young adult, a diagnosis of HN syndrome was established.

**Conclusions.** Hoyerall-Hreidarsson syndrome may manifest itself as atypical in adolescence. Confirmation of the diagnosis is possible using the molecular genetics method of sequencing.

**Keywords:** Hoyerall-Hreidarsson syndrome; RTEL1; ataxia, arthralgia; DOCK8.

### Вступ

Синдром Хойералла – Хрейдарссона (HN) – надзвичайно рідке генетичне захворювання, що характеризується внутрішньоутробною затримкою росту плода, вираженою мікроцефалією, гіпоплазією мозочка (що проявляється мозочковою атаксією, руховою координаційною недостатністю), а також комбінованим імунodefіцитом із раннім розвитком тяжких інфекцій. У новонароджених і дітей раннього віку це може проявлятися синдромом відставання у фізичному розвитку, частими інфекціями та неврологічними відхиленнями [1].

Синдром HN пов'язаний із мутаціями генів, що відповідають за підтримання теломер, зокрема гетерозиготними мутаціями в гені TINF2 (аутосомно-домінантний тип), а також біалельними (аутосомно-рецесивний тип) мутаціями в генах TERT, TERC, RTEL1 Regulator of Telomere Elongation Helicase 1) та PARN [2; 3].

За даними літератури представлено роботи, що присвячені клінічним випадкам синдрому HN [4; 5]. При цьому характеристиці клінічних і метаболічних змін у підлітковому та молодому віці, що супроводжують синдром HN, присвячено мало уваги [6].

Кінцевий діагноз синдрому HN встановлюється на підставі поєднання клінічних ознак і підтверджується молекулярно-генетичним тестуванням, яке виявляє мутації в генах теломерного комплексу.

**Метою дослідження** було продемонструвати важливість виявлення складного генетичного захворювання синдрому HN, що проявилось у підлітковому віці, на підставі клінічних, метаболічних і генетичних параметрів та визначити можливість індивідуальної корекції виявлених біохімічних порушень.

### Матеріали та методи дослідження

Проведено ретельний аналіз анамнезу та клінічних проявів пацієнта за допомогою соматогенетичного обстеження із синдромологічним аналізом, який поданий у роботу КНП ХОР «МСМГЦ-ЦР(О) 3» з моменту його заснування. Ретельні фізикальні обстеження виконані суміжними спеціалістами (неврологом, імунологом, ревматологом, генетиком). Лабораторні дослідження передбачали розгорнутий клінічний аналіз крові, біохімічні показники, імунологічний профіль (імуноглобуліни, субпопуляції лімфоцитів), вірусологічні тести (ПЛР та серологія на EBV, CMV, HSV) та метаболічний скринінг на 21 рідкісне захворювання. Інструментальні методи охоплювали комп'ютерну томографію (КТ) органів грудної клітки й ультразвукове дослідження (УЗД); офтальмологічне обстеження; консультацію ортопеда з рентгенографією хребта. Вирішальним етапом діагностики стало молекулярно-генетичне обстеження: проведено секвенування всього екзому (WES). Отримані варіанти аналізувались із використанням баз даних ClinVar, OMIM, gnomAD, а їх пато-

генність інтерпретовано за сучасними керівництвами ACMG/AMP [7].

Діагноз синдрому HN у цьому дослідженні був встановлений відповідно до діагностичних критеріїв, запропонованих Niewisch [8]. Дослідження було проведено відповідно до етичних стандартів Гельсінської декларації Всесвітньої медичної асоціації (1964–2024) та Директиви Європейського Співтовариства 86/609 щодо участі людей у біомедичних дослідженнях. Пацієнт та його родичі надали інформовану згоду на участь у дослідженні, яке здійснювалося з дотриманням принципів Етичного кодексу. Проведено засідання Комісії з питань біоетики ХНМУ (протокол № 01-13/376 від 05.02.2026).

*Визначення вільних амінокислот* проводили в сироватці крові за допомогою високоефективної рідинної хроматографії. Білки видаляли з 200 мкл зразка шляхом осадження 100 мкл розчином 5-сульфосаліцилової кислоти (5-SSA). Фракцію супернатанту, що містила амінокислоти, що реагували з фенілтіоізоціанатом (FITC) у суміші метанолу та третиламіну (ТЕА), центрифугували. Реакцію проводили за лужного рН протягом 25 хвилин за кімнатної температури. Надлишок реагенту видаляли під вакуумом, а залишок розчиняли в невеликому об'ємі зразка розчинника. Площу піку інтегрували для кожної амінокислоти.

*Визначення С-реактивного білка* проводили за допомогою комерційного набору (Felicit, Україна).

*Гомоцистеїн* виявляли за допомогою набору ELISA для визначення гомоцистеїну людини (MyBioSource, США).

### Генетичні дослідження

*Збір зразків та екстракція ДНК.* Венозну кров (4 мл) збирали у стерильні пробірки з ЕДТА. Мононуклеарні клітини периферичної крові виділяли центрифугуванням у градієнті щільності з використанням Ficoll-Paque PLUS (GE Healthcare, Чикаго, США). Геному ДНК екстрагували за допомогою набору QIAamp DNA Blood Mini Kit (Qiagen, Хільден, Німеччина) згідно з інструкціями виробника.

*Концентрацію та чистоту ДНК* оцінювали за допомогою NanoDrop 2000 (Thermo Fisher Scientific, США) та флуорометра Qubit 4 (Thermo Fisher Scientific, США). Цілісність ДНК оцінювали за допомогою електрофорезу на 1%-му агарозному гелі.

*Секвенування* проводилося на платформі Illumina, забезпечуючи середнє покриття  $\geq 50\times$  по всіх цільових регіонах [9].

### Біоінформатичний аналіз

Зчитування були узгоджені з референтним геномом GRCh37/hg19.

Варіанти були класифіковані як патогенні, ймовірно патогенні, варіант з невизначеним значенням (VUS), ймовірно доброякісні або доброякісні.

Отримана інформована згода від цього пацієнта та його родичів.

**Результати дослідження та їх обговорення**

*Анамнез та симптоми.* Пацієнт народився від неускладненої доношеної вагітності, масою 3500 г і зростом 56 см. До 9 років вважався здоровим, окрім наявності хронічного тонзиліту із частими ангінами. У 9-річному віці вперше відзначено підвищення температури тіла до фебрильних цифр (38–39 °С) протягом кількох днів, яке супроводжувалося загальною слабкістю (таблиця 1, рисунок 1).

Первинне обстеження виявило позитивні IgM до *Toxoplasma gondii*, у зв'язку із чим був встановлений діагноз токсоплазмоз (таблиця 2). У 15-річному віці відзначено хвилю підйому температури до 38–39 °С,

що була асоційована із шкірними висипаннями. Висип мав erythema multiforme-подібний характер (еритематозні макуло-папули на тулубі та кінцівках) і корелював із періодами лихоманки.

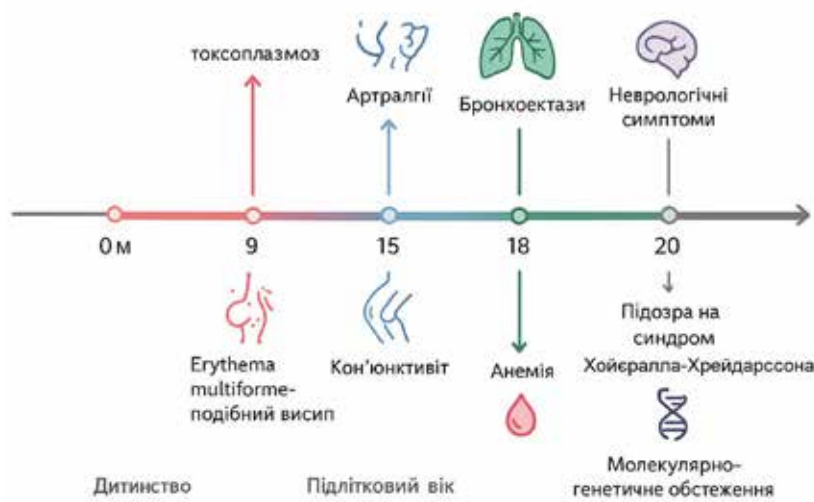
У 16–18 років клінічна картина включала персистуючий субфебрилітет, артралгії (біль у колінних суглобах), періодичний кон'юнктивіт і склерит, висип на шкірі під час епізодів високої температури, схильність до тахікардії. Лабораторно відзначався помірний лейкоцитоз ( $10 \times 10^9/\text{л}$ ), анемія легкого ступеня (Hb: 110 г/л), зростання швидкості осідання еритроцитів (ШОЕ). Пацієнту було встановлено попередній діагноз: *недиференційоване дифузне захворювання сполучної тканини (НДЗСТ)*.

Таблиця 1

**Симптоматична характеристика онтогенезу хворого**

| Вік, років | Клінічні прояви  |
|------------|--|
| 0–9        | Хронічний тонзиліт, рецидивуючі ангіни   |
| 9          | Фебрильна температура (38–39 °С), загальна слабкість. Виявлено токсоплазмоз  |
| 15         | Фебрильна температура до 38–39 °С, висипання erythema multiforme-подібного типу (еритематозні макуло-папули на тулубі й кінцівках), що корелювали з періодами лихоманки            |
| 16–18      | Субфебрильна температура, артралгії, кон'юнктивіт, склерит, шкірний висип, схильність до тахікардії. Попередній діагноз – недиференційоване дифузне захворювання сполучної тканини |
| 20         | Періодичний субфебрилітет із підйомами температури до 39–40 °С, ломота в тілі, виражений біль у колінних суглобах*   |

\* Попередній діагноз – недиференційоване дифузне захворювання сполучної тканини.



**Рис. 1. Моніторинг пацієнта**

У 20 років стався новий епізод погіршення: протягом кількох тижнів субфебрильна температура, періодичні «стрибки» до 39–40 °С, ломота в тілі, різкий біль у колінних суглобах. Суглоби болючі під час пальпації колін. Сколіоз грудного відділу хребта S-подібної форми, I ступеня. Сухість кон'юнктиви, ін'єкція судин склер, діагностовано сухий кератокон'юнктивіт. На КТ органів грудної клітки: у середніх та нижніх відділах ознаки помірних бронхоектазів дрібних бронхів (таблиця 3).

За даними клінічного аналізу крові: лейкоцити  $14 \times 10^9/\text{л}$  (нейтрофіли: 80%, лімфоцити: 10%), Hb: 115 г/л, тромбоцити:  $180 \times 10^9/\text{л}$ ; ШОЕ: 28 мм/год; СРБ: 24 мг/л. Встановлено підвищення лейкоци-

тів, нейтрофілів, ШОЕ та зниження гемоглобіну та лімфоцитів (таблиця 4).

Виявлено підвищені IgM до *Toxoplasma gondii*, високоавідні IgG антитіла до вірусу Епштейна – Барр (EBV) та цитомегаловірусу (CMV). На основі сумарної оцінки даних ревматологічний діагноз було визначено як *недиференційована хвороба сполучної тканини, активна фаза*, з ураженням суглобів (артралгічний синдром без рентген-ознаків артриту), очей (сухий кератокон'юнктивіт), шкіри (ліхеноподібний висип на фоні лихоманки).

Під час надходження до медико-генетичного центру визначено скарги на субфебрилітет до 37,5 °С, швидку стомлюваність, періодичне затуманення зору та різь

Динаміка виявлення персистуючих інфекцій

| Вік, років | Показник   | Результат                 |
|------------|--|---------------------------|
| 9          | <i>Toxoplasma gondii</i>                             | Позитивні IgM-антитіла    |
| 20         | Віруси Епштейна – Барр (EBV) і цитомегаловірус (CMV) | Високоавідні IgG-антитіла |

Таблиця 3

Результати інструментальних досліджень

| Вік, років | Метод                          | Результат  |
|------------|--------------------------------|--|
| 20         | КТ органів грудної клітки      | Ознаки помірних бронхоектазів у середніх та нижніх відділах легень |
| 20         | УЗД органів черевної порожнини | Гепатомегалія, спленомегалія*                                      |

\* Гематологічні показники відрізнялися від діапазону норми: лейкоцити були відповідно  $14 \times 10^9/\text{л}$ , Hb 110 г/л, нейтрофіли 80%, ШОЕ 40 мм/год (у періоди загострень).

в очах, хиткість ходи. Виявлено дефіцит маси: 10 кг, ІМТ: 19,8 кг/м<sup>2</sup>. На долонях і підшвах відзначено ділянки гіперкератозу, нігті рук тонкі, ламкі, з поздовжніми гребінцями (оніходистрофія). На слизовій оболонці нижньої губи – білувата пляма до 3 мм (лейкоплакія), у роті – хронічний катаральний фарингіт, після нещодавно перенесеної тонзилектомії мигдалики відсутні. У постійних зубах емаль на різцях та іклах тонка з ділянками гіпоплазії. Грудна клітка нормостенічна, сколіоз грудного відділу I–II ст. (S-форма). Печінка +1 см, селезінка +2 см.

Встановлено мозочкову атаксію легкого ступеня, наявність пірамідної недостатності двобічно (помірна спастичність ніг, гіперрефлексія) та мозочкового синдрому (легка статична та кінетична атаксія) на тлі загальної астенії.

**Результати лабораторних досліджень.** Визначено помірний нейтрофіліоз (лейкоцити:  $11,2 \times 10^9/\text{л}$ , нейтрофіли: 72 %), лімфоцити: 18 %, Hb: 130 г/л, тромбоцити:  $210 \times 10^9/\text{л}$ . У 20 років виявлено підвищення СРБ, АСТ, АЛТ, ЛДГ, креатиніну, сечовини, феритину, інтерлейкіну-6, глутаміну, аміаку та зниження вітамінів B2, B9 (таблиця 5). Біохімічно – підвищення активності АСТ: 58 Од/л, АЛТ: 60 Од/л, ЛДГ: 480 Од/л. Креатинін:

120 мкмоль/л, сечовина: 8,2 ммоль/л. Показники запалення – СРБ: 18 мг/л, феритин: 350 нг/мл, інтерлейкін-6: 15 пг/мл. Знижений рівень вітамінів B2, B5, B9 (відповідно 8, 20 і 2 нг/мл за норми > 10, > 30 і > 4 нг/мл).

*Аналіз амінокислот крові* показав підвищення рівня глутаміну (820 мкМ, норма до 600 мкМ) та аміаку (50 мкМ, норма < 50 мкМ).

**Імунологічне дослідження.** Встановлено підвищення інтерлейкіну-6, рівня IgE, природних кіллерів (таблиця 6). Рівні імуноглобулінів IgG, IgA, IgM були в межах вікової норми; рівень IgE: 220 МО/мл (норма < 100 МО/мл). Виявлено зниження кількості В-лімфоцитів CD19+: 5%, природних кіллерів CD3–CD16+CD56+: 4%; Т-лімфоцитів CD3+: 75%, за нормального співвідношення CD4/CD8. Таким чином, мала місце комбінована лімфопенія В- та NK-клітин, що узгоджується з імунним фенотипом теломерних порушень. Тест на клітинну радіочутливість (пошкодження хромосом після опромінення) – без значних відхилень, що робить діагноз атаксії-телеангіектазії малоімовірним.

**Генетичні дослідження**

*RTEL1.* Виявлено гетерозиготну точкову мутацію c.3791G>A(p.Arg1264His).

Таблиця 4

Гематологічні показники

| Вік, років | Показник                        | Дані обстеження                  | Норма                          |
|------------|---------------------------------|----------------------------------|--------------------------------|
| 9          | IgM до <i>Toxoplasma gondii</i> | Позитивні                        | –                              |
| 16–18      | Лейкоцити                       | $10 \times 10^9/\text{л}$        | $4-9 \times 10^9/\text{л}$     |
|            | Hb                              | 110 г/л                          | 120–160 г/л                    |
|            | ШОЕ                             | 40 мм/год (у періоди загострень) | < 20 мм/год                    |
| 20         | Лейкоцити                       | $14 \times 10^9/\text{л}$        | $4-9 \times 10^9/\text{л}$     |
|            | Нейтрофіли                      | 80%                              | 45–75%                         |
|            | Лімфоцити                       | 10%                              | 20–45%                         |
|            | Hb                              | 115 г/л                          | 120–160 г/л                    |
|            | Тромбоцити                      | $180 \times 10^9/\text{л}$       | $150-400 \times 10^9/\text{л}$ |
|            | ШОЕ                             | 28 мм/год                        | < 20 мм/год                    |
|            |                                 |                                  |                                |
| 20–21      | Лейкоцити                       | $11,2 \times 10^9/\text{л}$      | $4-9 \times 10^9/\text{л}$     |
|            | Нейтрофіли                      | 72%                              | 45–75%                         |
|            | Лімфоцити                       | 18%                              | 20–45%                         |
|            | Hb                              | 130 г/л                          | 120–160 г/л                    |
|            | Тромбоцити                      | $210 \times 10^9/\text{л}$       | $150-400 \times 10^9/\text{л}$ |

Таблиця 5

Біохімічні показники

| Вік, років | Показник                 | Дані         | Норма           |
|------------|--------------------------|--------------|-----------------|
| 20         | С-реактивний білок (СРБ) | 24 мг/л      | < 5 мг/л        |
| 20–21      | АСТ                      | 58 Од/л      | < 40 Од/л       |
|            | АЛТ                      | 60 Од/л      | < 40 Од/л       |
|            | ЛДГ                      | 480 Од/л     | 135–225 Од/л    |
|            | Креатинін                | 120 мкмоль/л | 64–115 мкмоль/л |
|            | Сечовина                 | 8,2 ммоль/л  | 2,1–7,1 ммоль/л |
|            | СРБ                      | 18 мг/л      | < 5 мг/л        |
|            | Феритин                  | 350 нг/мл    | 20–250 нг/мл    |
|            | Інтерлейкін-6            | 15 пг/мл     | 7–10 пг/мл      |
|            | Вітамін В2               | 8 нг/мл      | 0,2–1,8 нг/мл   |
|            | Вітамін В5               | 20 нг/мл     | 3–20 нг/мл      |
|            | Вітамін В9               | 2 нг/мл      | 3–20 нг/мл      |
|            | Глутамін                 | 820 мкМ      | < 600 мкМ       |
|            | Аміак                    | 50 мкМ       | < 5 мкМ         |

Таблиця 6

Імунологічні показники

| Вік, років | Показник  | Дані      | Норма       |
|------------|---|-----------|-------------|
| 20–21      | Інтерлейкін-6   | 15 пг/мл  | 7–10 пг/мл  |
|            | IgE   | 220 МО/мл | < 100 МО/мл |
|            | В-лімфоцити CD19 <sup>+</sup>                           | 5%        | 5–30%       |
|            | Природні кілери CD3–CD16 <sup>+</sup> CD56 <sup>+</sup> | 4%        | < 1%        |
|            | Т-лімфоцити CD3 <sup>+</sup>                            | 75%       | 60–89%      |

*DOCK8*: в гені *DOCK8* (Dedicator of Cytokinesis 8) виявлено варіант копій числа – дуплікація екзонів 1–26 в одній алелі (gain із числом копій 3 для ділянки 9p24.3).

*NOS1*: відзначено гетерозиготний варіант у гені *NOS1* (нейрональна NO-синтаза) (таблиця 7).

*RTEL1*: гетерозиготна точкова мутація *c.3791G>A* (*p.Arg1264His*) – за даними баз ClinVar та літератури, патогенний варіант, пов'язаний з аутосомно-рецесивним дискеротозом і синдромом НН. У міжнародних реєстрах описано щонайменше 4 хворих із синдромом НН, що були гомозиготними за *p.Arg1264His*, а також випадок компунд-гетерозиготи (поєднання *Arg1264His* з іншим варіантом *RTEL1*) у пацієнта з НН [10; 11; 12]. Представлений пацієнт є носієм патогенного варіанта *RTEL1*. Однак фенотип хворого при цьому відповідає повноцінному синдрому НН, що окреслює незвичайний механізм патогенезу.

• *DOCK8*: у гені *DOCK8* (Dedicator of Cytokinesis 8) виявлено варіант копій числа – дуплікація екзонів 1–26 в одній алелі (gain із числом копій 3 для ділянки 9p24.3). Цей структурний варіант інтерпретовано як варіант із невизначеним значенням (VUS), оскільки відсутні дані про патологічний вплив подібної дуплікації [13]. Біалельні інактиваційні мутації *DOCK8* призводять до аутосомно-рецесивного синдрому гіпер-IgE (імунodefіциту *DOCK8*), що характеризується тяжкими рекурентними інфекціями, шкірними абсцесами, атопією, еозинофілією та високим IgE. У нашого пацієнта клінічних ознак гіпер-IgE синдрому не було (рівень IgE лише помірно підвищений, еозинофілія відсутня). Таким чином, виявлена дуплікація *DOCK8* розглядається як генетична знахідка невизначеного значення, що потребує клініко-генетичного кореляційного аналізу. Можна припустити, що ця аномалія могла певною мірою моди-

Таблиця 7

Результати повногеномного секвенування екзому

| Ген   | Повна назва                                 | Повна назва                                       | Функція   | Тип варіанта                           | Нотація                                     | Опис  |
|-------|---|---|---|--|---|---|
| RTEL1 | Regulator of Telomere Elongation Helicase 1 | Регулятор подовження теломер гелікази 1           | Участь у підтриманні довжини теломер і стабільності ДНК | Гетерозиготна точкова мутація          | <i>c.3791G&gt;A</i> ( <i>p.Arg1264His</i> ) | Заміна аргініну на гістидин у позиції 1264 білка            |
| DOCK8 | Dedicator of Cytokinesis 8                  | Дедикатор цитокінезу 8                            | Регуляція клітинного цитоскелета та імунної відповіді   | Дуплікація екзонів 1–26 (gain, CN = 3) | 9p24.3                                      | Підвищення копійності ділянки гена в одній алелі            |
| NOS1  | Nitric Oxide Synthase 1                     | Кодує фермент нейрональної синтази 1 оксиду азоту | Синтез оксиду азоту в нейронах                          | Гетерозиготний варіант                 | –   | Виявлено варіант невизначеного значення, потребує уточнення |

фікувати імунний статус хворого (знижувати резерви імунної системи), роблячи його більш вразливим до вірусних інфекцій.

- *GAD1*: у гені *GAD1* (глутаматдекарбоксілаза 1) виявлено рідкісний варіант (номенклатура варіанта опущена з етичних міркувань) у *гомозиготному стані*. Цей ген кодує фермент синтезу ГАМК ( $\gamma$ -аміномасляної кислоти) у нейронах головного мозку. Деякі біалельні мутації *GAD1* описані в літературі як причина ауто-сомно-рецесивної енцефалопатії з раннім початком епілептичних нападів [14]. Пацієнт, будучи гомозиготою за *GAD1*-варіантом, *не мав* епілептичних нападів чи глибокої затримки розвитку, тому припускаємо, що знайдений варіант є або гіпоморфним (частково зберігає функцію ферменту), або взагалі доброякісним поліморфізмом. У базі ClinVar цей варіант значився як VUS [15]. Утім, враховуючи наявність у хворого деяких неврологічних симптомів, пов'язаних із моторною координацією і тонусом, можна припустити певний *модифікуючий вплив GAD1*. Можливо, гомозиготна особливість *GAD1* призводить до відносного дисбалансу збудливих / гальмівних медіаторів у ЦНС, що може посилювати мозочкову атаку або спричиняти підвищену тривожність та м'язову гіпотонію.

- *NOS1*: окремо серед результатів WES відзначено гетерозиготний варіант у гені *NOS1* (нейрональна NO-синтаза), класифікований як доброякісний. Він не стосується фенотипу пацієнта й розглядається як випадкова знахідка.

*Лікування та подальший перебіг.* У віці 16 років було розпочато емпіричну імуносупресивну терапію: системний глюкокортикоїд (метилпреднізолон) у середній дозі з поступовим додаванням метотрексату (п/ш 20 мг щотижня). На тлі імуносупресії спостерігалося відносно поліпшення – висип і періоди лихоманки стали рідшими, показники запалення знизилися.

У 21 рік проведено профілактичну *двовічну тонзилектомію*. Після видалення мигдаликів частота епізодів гарячки суттєво зменшилася. Призначено курс імунотулюючої та антиоксидантної терапії для корекції метаболічних порушень, місцеві антисептики для санації ротоглотки. Скориговано дієту з підвищеним вмістом білка та вітамінів, призначено вітаміни групи В та вітамін D.

Після 2 місяців реабілітаційної терапії відзначено *покращення самопочуття*: субфебрилітет майже зник, маса тіла дещо збільшилася (+3 кг), зменшилися скарги на суглобовий біль і кон'юнктивіт. Неврологічний статус суттєво не змінився, проте пацієнт суб'єктивно відчував більшу стійкість під час ходьби.

Станом на 2025 р. пацієнт перебуває під наглядом мультидисциплінарної команди. Гематологічні показники залишаються відносно стабільними: легка цитопенія змінюється періодами нормальних аналізів, ознак прогресуючої апластичної анемії поки немає (кістковий мозок компенсує кровотворення).

Неврологічні зміни залишаються помірними і не прогресують швидко.

Представлений клінічний випадок є нетиповим прикладом синдрому НН, оскільки класично для розвитку повної картини НН потрібні біалельні (дві)

мутації теломерного гена, тоді як у цього пацієнта виявлено лише *один* патогенний варіант *RTEL1*. Мутація с.3791G>A (p.Arg1264His) у гені *RTEL1* однозначно є хвороботворною. У носіїв цієї алелі (*RTEL1* Arg1264His) спостерігається неповна пенетрантність: гетерозиготи зазвичай фенотипово здорові й лише в поодиноких випадках у дорослому віці в них розвивається ізольований легеневий фіброз [16; 17]. Натомість у гомозигот або комбінованих гетерозигот Arg1264His проявляється класичний дискератоз чи синдром НН ще в дитинстві. Чому ж наш пацієнт, будучи гетерозиготою, фактично продемонстрував фенотип синдрому НН? Одна з можливих причин – це явище *синергічної гетерозиготності* (олігогенна етіологія), яка за останні роки визнається все частіше симптоматичною. Наш особистий досвід великої кількості обстежень пацієнтів із рідкісними хворобами сформував наше особисте ставлення до синергічної гетерозиготності: під час динамічного спостереження за сім'єю ми стикаємося з поєднаним клінічним ефектом – різницею варіантів гетерозигот. Це дало нам підставу погодитися з думкою *Сіддгартха Мукерджі*: «*Не існує хвороб моногенних. Усі хвороби генно-моногенні*» [18]. Виявлені в пацієнта додаткові мутації (дуплікація *DOCK8* та варіант *GAD1*) могли модифікувати прояви основної теломерної мутації, погіршуючи імунну функцію та неврологічний розвиток. Така взаємодія генів призвела до того, що навіть за наявності лише однієї дефектної алелі *RTEL1* клітинний резерв кісткового мозку й імунітету в пацієнта істотно знизився, що й спричинило клінічну картину, сумісну з НН. Подібні випадки складної генетичної етіології теломерних захворювань починають описуватися в літературі, що вказує на необхідність ширшого застосування екзомного та геномного секвенування й обережності в інтерпретації «ізольованих» варіантів [19].

Роль мутації *RTEL1 p.Arg1264His* як головного етіологічного чинника підтверджується її присутністю в багатьох раніше описаних випадках тяжкого дискератозу [20].

У диференційно-діагностичному плані описаний випадок продемонстрував, наскільки складним може бути шлях до правильного діагнозу. Пацієнт понад 5 років лікувався від неіснуючої аутоімунної хвороби (НДЗСТ), що відтермінувало встановлення істинного генетичного синдрому. Лише *застосування сучасних молекулярних методів (WES)* дало можливість розкрити приховану теломерну патологію, яка маскувалася під симптомами ревматологічного й імунологічного спектра. Це збігається з висновками інших авторів, що в разі атипових або незрозумілих коморбідних станів у молодих пацієнтів доцільно проводити широкопанельне або екзомне секвенування, яке нерідко виявляє рідкісні синдроми та змінює подальшу тактику лікування.

З погляду клінічного перебігу цей пацієнт демонструє відносно повільне прогресування теломерного синдрому. У нього збережена кровотворна функція. Можливо, гетерозиготність *RTEL1* у поєднанні з модифікуючими варіантами призводить до трохи менш вираженої теломерної дисфункції, ніж повна біалельна

мутація, тому пацієнт дожив до 20 років без трансплантації кісткового мозку. Це можна порівняти зі спостереженнями інших авторів: описані випадки типу домінантного дискеротозу, коли гетерозиготні мутації у генах теломерази (*TERT*, *TERC*) викликали більш пізні прояви теломеропатії (наприклад, ізольований легеневий фіброз або апластичну анемію в дорослих). У нашого ж пацієнта наявність імунного та неврологічного компонентів – результат, вірогідно, комбінованого порушення кількох генів. Цей випадок є ілюстрацією принципу, що в генетиці не завжди працює простий підхід, до один ген визначає одне захворювання. Іноді фенотип формується спільною дією кількох генетичних подій.

**Мультидисциплінарний підхід:** ведення хворого із синдромом НН має здійснюватися командою спеціалістів, що забезпечує всебічну оцінку стану пацієнта й координацію лікування.

**Подальші перспективи лікування:** хоча на сьогодні радикальновилікувати теломерні хвороби неможливо (крім трансплантації кісткового мозку для подолання апластичної анемії), у наукових дослідженнях з'являються нові підходи. Зокрема, ведуться спроби генної терапії (редагування генома, введення здорових копій генів теломерази), розробляються медикаменти, здатні подовжувати теломери (теломеразні активатори). Для синдрому НН, як крайнього прояву теломерної дисфункції, такі підходи можуть стати рятівними в майбутньому. Тому рекомендується пацієнтам та їхнім лікарям підтримувати зв'язок із науковими центрами, брати участь у реєстрах теломерних хвороб, щоб мати доступ до новітніх методів лікування, щойно їх буде доведено як безпечні й ефективні.

### Висновки

1. Етіологічними факторами синдрому Хойерала – Хрейдарссона може бути велика сукупність генетичних мутацій генів-кандидатів, які торкаються великої кіль-

кості різних метаболічних показників та фізіологічних параметрів. Синергічні варіанти мутацій окремих генів-кандидатів можуть формувати різні особливості цього синдрому.

2. Одним із механізмів формування симптомів може бути ефект взаємодії алельних та неалельних генів, що змінює їх синергічну експресію.

3. Зміна рівня експресії мутантних генів-кандидатів, які визначають дисфункцію певних фізіологічних систем, може проявлятися на різних етапах онтогенезу.

4. Превалююча маніфестація тих чи інших симптомів, яка потребує емпіричної корекції на певних етапах онтогенезу, в перспективі повинна бути замінена патогенетично обґрунтованими методами персоналізованого лікування.

5. Наявність аутоімунного компонента може бути наслідком локальної чи системної запальної реакції (тонзиліт, гепатоспленомегалія, субфебрилітет), що потребує застосування терапії проти персистуючих вірусів, нестероїдних протизапальних засобів, трансплантації регуляторних Т-лімфоцитів (Treg) CD4+CD25+CD127-, активаторів В-лімфоцитів та НК-клітин, використання інгібіторів прозапальних факторів, які сприяють формуванню так званого мембраноатакуючого комплексу (наприклад, інгібіторів комплементу).

Отже, вчасна діагностика синдрому НН можлива лише за умов високої настороженості лікаря та використання сучасних методів молекулярної генетики (панельні секвенування, WES). Представлений клінічний випадок демонструє, що навіть гетерозиготна мутація RTEL1 Arg1264His у поєднанні з іншими генетичними варіантами може призвести до фенотипу синдрому НН.

### Фінансування та конфлікт інтересів

Автори заявляють про відсутність конфлікту інтересів. Спеціального фінансування на дослідження не виділялося.

### ЛІТЕРАТУРА

1. Rolles B, Tometten M, Meyer R, et al. Inherited Telomere Biology Disorders: Pathophysiology, Clinical Presentation, Diagnostics, and Treatment. *Transfusion Medicine and Hemotherapy*. 2024; 51(5): 292–309. <https://doi.org/10.1159/000540109>.
2. Speckmann C, Sahoo SS, Rizzi M, et al. Clinical and Molecular Heterogeneity of RTEL1 Deficiency. *Frontiers in Immunology*. 2017; 8: 449. <https://doi.org/10.3389/fimmu.2017.00449>.
3. Hourvitz N, Awad A, Tzfati Y. The many faces of the helicase RTEL1 at telomeres and beyond. *Trends in Cell Biology*. 2024; 34(2): 109–121. <https://doi.org/10.1016/j.tcb.2023.07.002>.
4. Walne AJ, Vulliamy T, Kirwan M, Plagnol V, Dokal I. Constitutional mutations in RTEL1 cause severe dyskeratosis congenita. *The American Journal of Human Genetics*. 2013; 92(3): 448–453. <https://doi.org/10.1016/j.ajhg.2013.02.001>.
5. Nisar H, Khan M, Chaudhry QUN, Iftikhar R, Ghafoor T. Case report: A novel mutation in RTEL1 gene in dyskeratosis congenita. *Frontiers in Oncology*. 2023; 13: 1098876. <https://doi.org/10.3389/fonc.2023.1098876>.
6. DeBoy EA, Tassia MG, Schratz KE, et al. Familial clonal hematopoiesis in a long telomere syndrome. *The New England Journal of Medicine*. 2023; 388: 2422–2433. <https://doi.org/10.1056/NEJMoa2300503>.
7. Revy P, Kannengiesser C, Bertuch AA. Genetics of human telomere biology disorders. *Nature Reviews Genetics*. 2023; 24: 86–108. <https://doi.org/10.1038/s41576-022-00527-z>.
8. Niewisch MR, Beier F, Savage SA. Clinical manifestations of telomere biology disorders in adults. *Hematology American Society of Hematology Education Program*. 2023; 2023(1): 563–572. <https://doi.org/10.1182/hematology.2023000490>.
9. Stevens JB, Raj HA, Carson H, Savage SA. Publication of Second Edition Telomere Biology Disorders: Diagnosis and Management Guidelines. *Blood*. 2022; 140(1): 13078–13078. <https://doi.org/10.1182/blood-2022-171040>.
10. Thompson AS, Niewisch MR, Giri N, McReynolds LJ, Savage SA. Germline RTEL1 Variants in Telomere Biology Disorders. *American Journal of Medical Genetics Part A*. 2025; 197(2): e63882. <https://doi.org/10.1002/ajmg.a.63882>.
11. Xu HP, Niu H, Wang H, Lin J, Yao JJ. Knockdown of RTEL1 Alleviates Chronic Obstructive Pulmonary Disease by

## ВИПАДОК ІЗ ЛІКАРСЬКОЇ ПРАКТИКИ

- Modulating M1, M2 Macrophage Polarization and Inflammation. *COPD: Journal of Chronic Obstructive Pulmonary Disease*. 2024; 21(1): 2316607. <https://doi.org/10.1080/15412555.2024.2316607>.
12. Ballew BJ, Yeager M, Jacobs K, et al. Germline mutations of regulator of telomere elongation helicase 1, RTEL1, in Dyskeratosis congenita. *Human Genetics*. 2013; 132(4): 473–480. <https://doi.org/10.1007/s00439-013-1265-8>.
  13. AlSabbagh M. Dyskeratosis Congenita: A Literature Review. *Journal of the German Society of Dermatology*. 2020; 18(9): 943–967. <https://doi.org/10.1111/ddg.14268>.
  14. Chatron N, Becker F, Morsy H, et al. Bi-allelic GAD1 variants cause a neonatal onset syndromic developmental and epileptic encephalopathy. *Brain*. 2020; 143(5): 1447–1461. <https://doi.org/10.1093/brain/awaa085>.
  15. Niewisch MR, Savage SA. An update on the biology and management of dyskeratosis congenita and related telomere biology disorders. *Expert Review of Hematology*. 2019; 12(12): 1037–1052. <https://doi.org/10.1080/17474086.2019.1662720>.
  16. Armanios M. The role of telomeres in human disease. *Annual Review of Genomics and Human Genetics*. 2022; 23: 363–381. <https://doi.org/10.1146/annurev-genom-010422-091101>.
  17. Banaszak LG, Fiala E, Ceyhan-Birsoy O, et al. Subclinical Telomere Biology Disorder in Cancer Patients Heterozygous for the RTEL1 R1264H Founder Variant. *American Journal of Medical Genetics Part A*. 2025. <https://doi.org/10.1002/ajmga.70032>.
  18. Morris ED. An Appreciation of The Gene: An Intimate History by Siddhartha Mukherjee and a Call for Expanded Training in the Responsible Conduct of Research. *The Yale Journal of Biology and Medicine*. 2017; 90(4): 661–665. PMID: 29259530; PMCID: PMC5733861.
  19. Deepthi K, Krishna MG, Santosh MP, Sakthivadivel V, Rao KR, Arvind M. Dyskeratosis Congenita: Beyond the Triad and Beyond the Cause. *International Journal of Dermatology and Venereology*. 2025; 8(3): 178–180. <https://doi.org/10.1097/JD9.0000000000000367>.
  20. Peng YL, Qian XT, Tian YQ, et al. Dyskeratosis congenita combined with myeloproliferative disorder and trilineage cytopenia. *Zhonghua Jie He He Hu Xi Za Zhi*. 2025; 48(6): 540–547. <https://doi.org/10.3760/cma.j.cn112147-20241010-00593>.

Надійшла до редакції 01.11.2025

Прийнята до друку 02.02.2026

Електронна адреса для листування [egrechanina@ukr.net](mailto:egrechanina@ukr.net)