

НОВІ МЕТОДИ ТА ТЕХНОЛОГІЇ

УДК 616.289:616-091.8

DOI 10.32782/2226-2008-2023-1-5

А. П. Щелкунов, О. Б. Синоверська

АНАЛІЗ ТА ПОРІВНЯННЯ МЕТОДИК КОНСЕРВАТИВНОГО ТА РІЗНИХ ВИДІВ ОПЕРАТИВНОГО ЛІКУВАННЯ ШИЛОПІД'ЯЗИЧНОГО СИНДРОМУ

Одеський національний медичний університет, Одеса, Україна

УДК 616.289:616-091.8

А. П. Щелкунов, О. Б. Синоверська

АНАЛІЗ ТА ПОРІВНЯННЯ МЕТОДИК КОНСЕРВАТИВНОГО ТА РІЗНИХ ВИДІВ ОПЕРАТИВНОГО ЛІКУВАННЯ ШИЛОПІД'ЯЗИЧНОГО СИНДРОМУ

Одеський національний медичний університет, Одеса, Україна

Шилопід'язичний синдром – захворювання, причиною якого є подразнення шилоподібним відростком скроневої кістки навколишніх нервів, судин та м'язових структур. Проведена нами робота була спрямована на вдосконалення та спрощення методів хірургічної терапії хворих із симптоматикою шилопід'язичного синдрому, урахувавши дані проведених досліджень для визначення найменшої відстані верхівки шиловидної бічної стінки ротоглотки та найбільш оптимального місця для ін'єкції лікарської речовини і місця розтину тканин при оперативному лікуванні шилопід'язичного синдрому. Із 224 хворих успіх лікування в 0 балів (відсутність скарг) оцінили 115 осіб (51,3%), у 1 бал – 60 (26,7%), у 2–3 бали – 34 (15,2%), у 4–5 балів – 15 пацієнтів (6,7%), тобто значного ефекту від лікування не досягнуто. Усім, хто має результат лікування, який оцінювався у 4–5 балів, пропонувався хірургічний метод лікування – резекція шилоподібного відростка з відповідного боку.

Ключові слова: подовжений шилоподібний відросток, судинно-нервовий пучок, функціональні проби, біль у горлі, патофізіологічні механізми болю, тонзиллярна проблема, шилопід'язичний синдром.

UDC 616.289:616-091.8

A. P. Shchelkunov, O. B. Synoverska

ANALYSIS AND COMPARISON OF METHODS OF CONSERVATIVE AND VARIOUS TYPES OF SURGICAL TREATMENT OF STYLOHYOID SYNDROME

Odesa National Medical University, Odesa, Ukraine

The Eagle's syndrome is a disease that is caused by irritation of the nervous, vascular and muscular structures that surround the subcutaneous process of the temporal bone.

The purpose of the study: development and improvement of available and safest methods of conservative treatment; methods of surgical treatment that do not leave pronounced cosmetic defects in patients with Eagle's syndrome and prevention of recurrence of the described symptoms in the future.

Materials and methods of research : Our work was aimed at improving and simplifying the methods of conservative and surgical therapy for patients with symptoms of Eagle's syndrome, considering the data of CT examinations with contrast and carrying out functional tests and palpation to determine the smallest distance of the apex of styloid process of the temporal bone to the lateral wall of the oropharynx and determination of the most optimal place for the injection of the medicinal substance, and the place of tissue dissection in the operative treatment of Eagle's syndrome.

The material for our research and development propositions was the examination and treatment of 224 patients during an 11-year period. There were 158 women (70.5%), 66 men (29.5%), age – from 25 to 70 years, 25-30 years – 26 people (11.6%), 30-45 years – 133 persons (59.3%), 45-60 years – 47 people (20.9%), 60-70 years – 18 people (8.0%); the duration of the disease is from 1 to 10-15 years. Injections in the area of the apex of the styloid process must be supplemented with drug treatment. Out of 224 patients, 115 people (51.3) rated the success of treatment as 0 points (absence of complaints), 60 people (26.7%) had 1 point, 34 people (15.2%) had 2-3 points. 4-5 points – 15 patients (6.7%), it means that no significant effect was achieved. All those with a treatment result rated at 4-5 points were offered a surgical method of treatment – resection of the styloid process on the corresponding side.

Key words: elongated styloid process, vascular-nerve bundle, functional tests, soar throat, patophysiological mechanisms of pain, the tonsillar problem, stylohyoid syndrome.

Вступ. Шилопід'язичний синдром (Синдром Ігла-Стерлінга) – захворювання, причиною якого є подразнення шилоподібним відростком скроневої кістки навколишніх нервових, судинних і м'язових структур [1–3]. Синдром проявляється хронічним болем у глибо-

кому відділі бічної області обличчя, з одного або з обох боків, що іррадіює у корінь язика, глотку та вухо, дисфагією, симптомами порушень кровообігу головного мозку [4]. Діагностика гіпертрофії шилоподібного відростка і розвитку шилопід'язикового синдрому досить складна і була описана нами [5–8]. У діагностиці ми використовували дані комп'ютерної томографії шилоподібних відростків із контрастуванням магістральних

© А. П. Щелкунов, О. Б. Синоверська, 2023

судин шиї і використанням функціональних проб [9], що дало змогу з великою часткою ймовірності припустити вплив подовжених шиловидних відростків на судинно-нервовий пучок і, відповідно, розвиток симптомів шилопід'язичного синдрому. Не менш важливим є поряд із діагностикою розуміння подальшої тактики, а саме вибору способу консервативного лікування або методики оперативного лікування. Сьогодні назріла необхідність у розробленні та вдосконаленні тактики, вибраної після діагностування даної патології, а саме чи потрібне оперативне втручання або варто почати з консервативної терапії, так само можливі комбінації двох методик у лікуванні хворих із шилопід'язичним синдромом і подальшої їх реабілітації та профілактики рецидивів даного захворювання.

Мета роботи: розроблення та вдосконалення доступних, найбільш ефективних методик консервативного лікування та безпечних, не залишаючи виражених косметичних дефектів оперативного лікування хворих на шилопід'язичний синдром. Профілактика повторення описаної симптоматики в майбутньому.

Завдання:

1. Удосконалення та оптимізація методик консервативної медикаментозної терапії шилопід'язичного синдрому з використанням прийомів для визначення точної локалізації верхівки шилоподібного відростка в ротоглотці (пальпаторне дослідження), а також із застосуванням КТ-дослідження з контрастуванням магістральних судин.

2. Вибір методики хірургічного лікування для хворих із симптоматикою шилопід'язичного синдрому та оцінка його ефективності.

3. Огляд та характеристика оптимальних методів оперативних втручань при шилопід'язичному синдромі та визначення необхідності комбінування різних методик хірургічного та консервативного лікування шилопід'язичного синдрому.

Короткий зміст роботи, що проводиться. Проведена нами робота була спрямована на вдосконалення та спрощення методів консервативної та хірургічної терапії, а також їх комбінації для хворих із симптоматикою шилопід'язичного синдрому, урахувавши дані проведених КТ-досліджень із контрастом і проведенням функціональних проб і пальпаторного дослідження функціональних проб для визначення найменшої відстані верхівки шилоподібного відростка скроневої кістки до бічної стінки ротоглотки та визначення найбільш оптимального місця для ін'єкції лікарської речовини або для розрізу і найлегшого пошуку шилоподібного відростка скроневої кістки для його резекції або повного видалення з попередньою тонзилектомією чи через передню піднебінну дужку зі збереженням мигдалини або зовнішнім доступом.

За 11-річний період нами обстежено та проліковано 224 пацієнти. Із них жінок було 158 (70,5%), чоловіків – 66 (29,5%), вік – від 25 до 70 років; 25–30 років – 26 осіб (11,6%); 30–45 років – 133 людини (59,3%); 45–60 років – 47 осіб (20,9%); 60–70 років – 18 осіб (8,0%); тривалість захворювання – від 1 до 10–15 років.

Суть пропозиції. На прийомі у лікаря-отоларинголога часто зустрічаються хворі зі скаргами на біль у горлі,

що віддають у язик, око, шию, потилицю. Під час огляду візуально проблеми не визначається. Ми переконалися, що велика кількість скарг відповідає візуальній картині під час огляду хворого. Тобто скарг багато, а візуально нічого не визначається. Це можна назвати першим симптомом шилопід'язичного синдрому під час збирання анамнезу та первинного огляду хворого.

Далі необхідно пропальпувати ротоглотку хворого. Шпателем віддавлуємо язик донизу і проводимо по передній піднебінній дужці. При гіпертрофії шилоподібного відростка шпатель упирається у верхівку шиловидного відростка. Для достовірної діагностики голову хворого необхідно відкинути назад. У такому положенні шилоподібний відросток максимально близько до бокової стінки ротоглотки. Пальпуємо вказівним пальцем лівої руки, при цьому правою рукою – зігнутими пальцями надавлуємо на шию, дозаду кута нижньої щелепи.

Указівним пальцем проводимо від кореня язика по передній піднебінній дужці знизу вгору і зверху вниз по задній піднебінній дужці. Таким чином ми пропальпуємо верхівку шилоподібного відростка або потовщену шилопід'язичну зв'язку, яка під пальцем відчувається як струна. Дуже велике значення має максимальне закидання голови назад, оскільки у цьому положенні верхівка шилоподібного відростка максимально розміщена до бічної стінки глотки.

Описана маніпуляція дає змогу виявити наявність гіпертрофії шиловидного відростка, а також найменшу відстань верхівки шилоподібного відростка скроневої кістки до бічної стінки ротоглотки, що має велике значення для визначення оптимального місця для ін'єкцій лікарських речовин в область верхівки шилоподібного відростка, а також для пошуку оптимального місця розрізу для видалення шиловидного відростка під час його резекції або тотального видалення (рис. 1).

Якщо шпателем не вдалося виявити верхівку шиловидного відростка, ми використовуємо вищеповисаний метод пальпації ротоглотки хворого з максимальним закиданням голови назад (рис. 2).

Виявлення верхівки подовженого шиловидного відростка має велике практичне значення як для виконання ін'єкцій лікарських препаратів

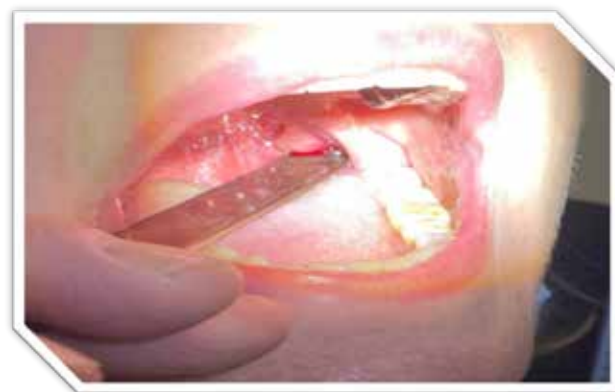

Рис. 1. Огляд хворого зі скаргами, характерними для шилопід'язичного синдрому, використовуючи шпатель

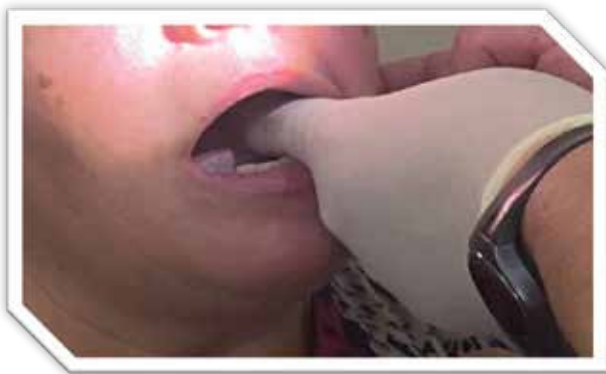

Рис. 2. Пальцеве дослідження ротоглотки з метою виявлення верхівки подовженого шиловидного відростка з використанням функціональних проб (максимальне закидання голови назад)

для найбільш ефективної консервативної терапії шилопід'язикового синдрому, так і для пошуку подовженого відростка шиловидного в рані під час його резекції (рис. 3).

Ін'єкції в область верхівки подовженого шиловидного відростка виконують у такий спосіб. Спочатку, використовуючи пальцеве дослідження ротоглотки та максимальне закидання голови назад, знаходимо верхівку відростка і визначаємося з місцем ін'єкції. Це має дуже велике значення для ефективності консервативного лікування. За нашими спостереженнями, найбільш ефективні для усунення симптоматики шилопід'язикового синдрому ін'єкції саме в область верхівки шилоподібного відростка.

Окрім ін'єкцій лікарських препаратів в область верхівки шиловидних відростків, які виконувалися у кількості 6–8 разів на кожен зі сторін до досягнення стійкого та вираженого ефекту, призначалося введення

нестероїдних протизапальних препаратів, вітамінів групи В та седативних препаратів. Остання ін'єкція в область верхівки шиловидного відростка проводилася з використанням пролонгованого кортикостероїду з дублюванням ін'єкції його внутрішньом'язово.

Використовуючи описану терапію, симптоматика шилопід'язикового синдрому усунулася різною мірою виразності у багатьох хворих.

Для оцінки якості консервативної терапії ми використовували шкалу зменшення симптоматики в балах від 5 до 0. Хворі самі визначали досягнення ефекту терапії вибором певного балу. Тобто 5 – відсутність ефекту і так далі за ступенем зменшення симптоматики до 0 повної відсутності симптоматики.

Із 224 хворих успіх лікування в 0 балів (відсутність скарг) оцінили 115 осіб (51,3%), в 1 бал – 60 (26,7%), у 2–3 бали – 34 (15,2%), у 4–5 балів – 15 пацієнтів (6,7%), тобто значущого ефекту від лікування досягнуто не було. Усім, у кого результат лікування оцінювався в 4–5 балів, пропонувався хірургічний метод лікування – резекція шиловидного відростка з відповідного боку.

Усім, у кого результат лікування оцінювався у 4–5 балів, пропонувався хірургічний метод лікування – резекція шиловидного відростка з відповідного боку або його тотальне видалення.

Вибір методики резекції шиловидного відростка залежить від низки чинників:

1. Визначення варіанта зростання шилоподібного відростка (осифікація, кальцифікація), спираючись на дані КТ-дослідження шилоподібних відростків із контрастуванням магістральних судин шії.

2. Передлежання шиловидного відростка до СНП (сонна артерія або яремна вена) ступінь їх деформації відростком у спокої та під час виконання функціональних проб (під час руху).

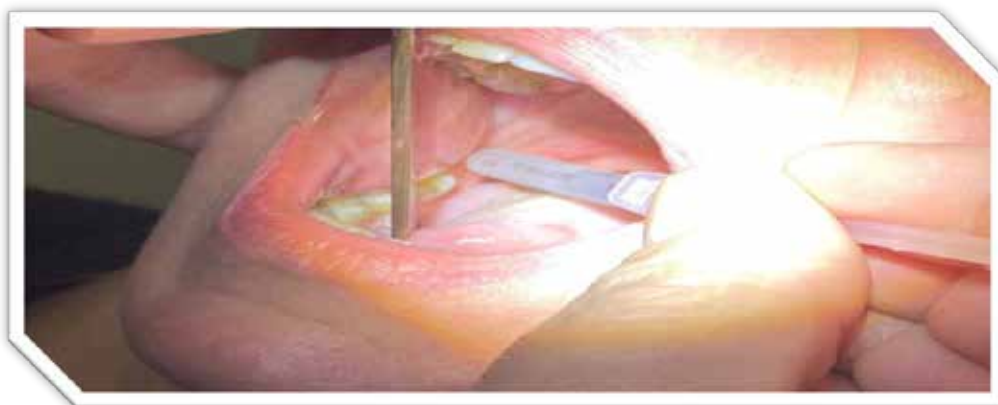

Рис. 3. Виконання ін'єкції в область верхівки подовженого шиловидного відростка

Таблиця 1

Розподіл балів за наслідками терапії

Усього Людей	Бали				
		0	1	2-3	4-5
224	Кількість людей	115	60	34	15
	%	51,3%	26,7%	15,2%	6,7%

3. Місця розташування апекса шиловидного відростка в ротоглотці по відношенню до мигдалика (в області передньої дужки, задньої дужки або в проєкції мигдалини) під час пальцевого дослідження ротоглотки з використанням функціональних проб.

4. Супутньої патології у ротоглотці пацієнта (гіпертрофія піднебінних мигдаликів, стан після тонзилектомії).

5. Психічно-емоційного стану хворого, що впливає на вибір методу анестезії під час оперативного лікування шиловидного відростка.

6. Важливості для хворого відсутності косметичних дефектів.

Нижче представлено різні методики резекції шиловидного відростка під наркозом та місцевою анестезією (рис. 4–10).

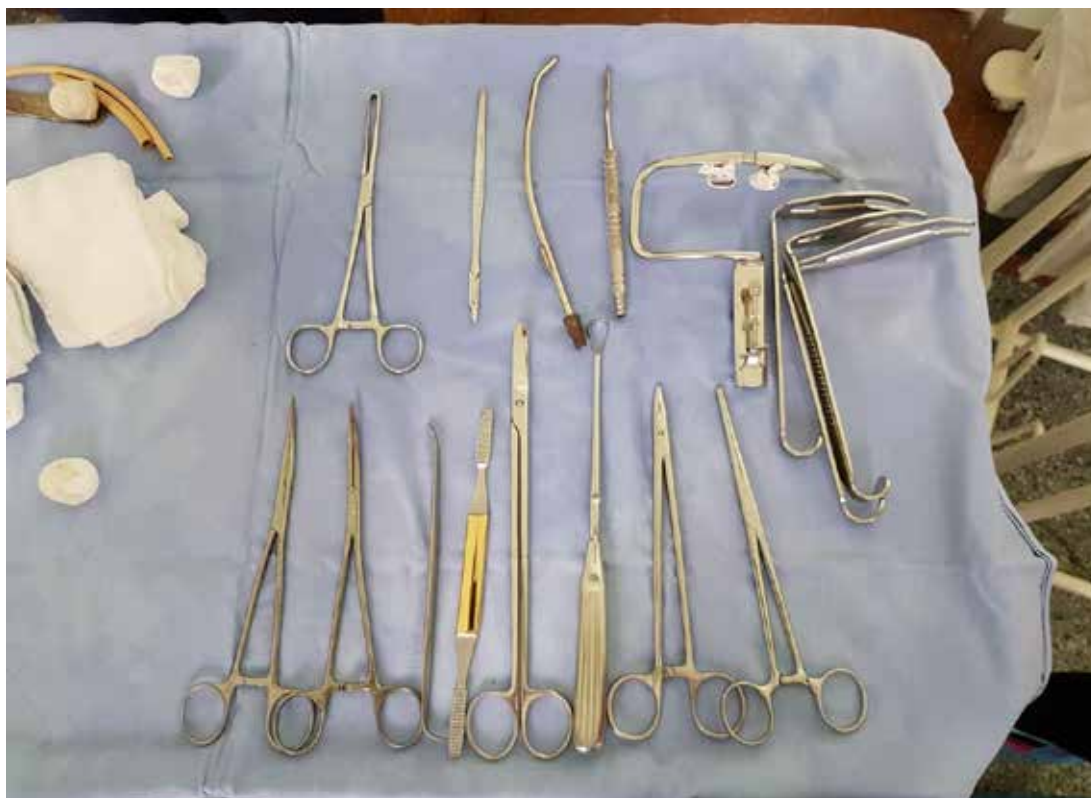

Рис. 4. Інструменти, необхідні для даної операції

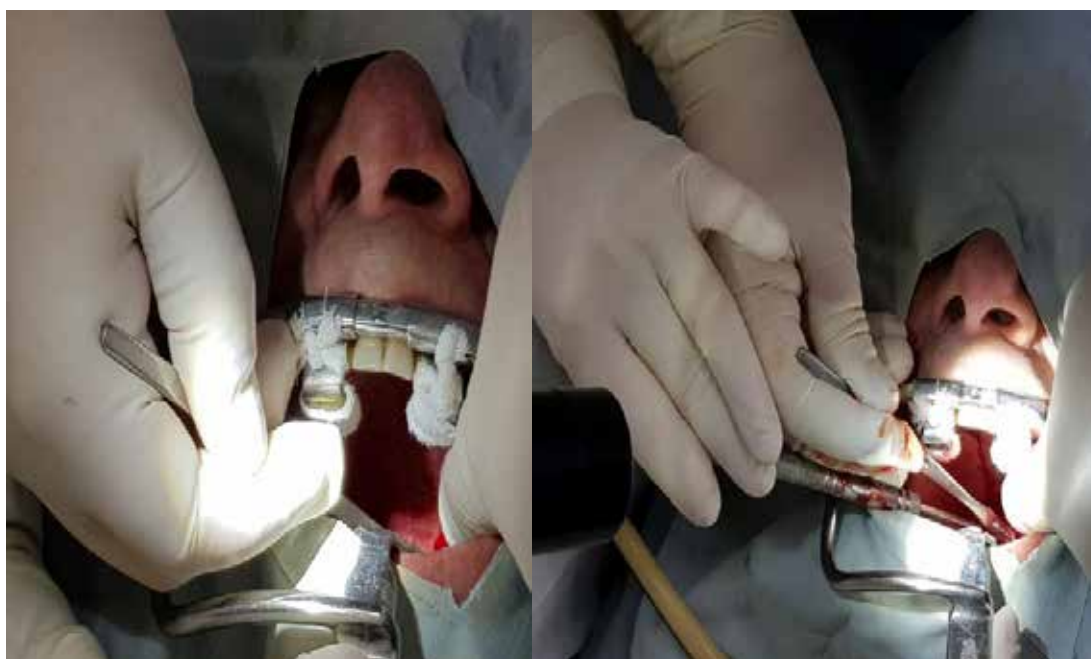

Рис. 5, 6. Етапи операції – резекція шилоподібного відростка, розріз м'якого піднебіння

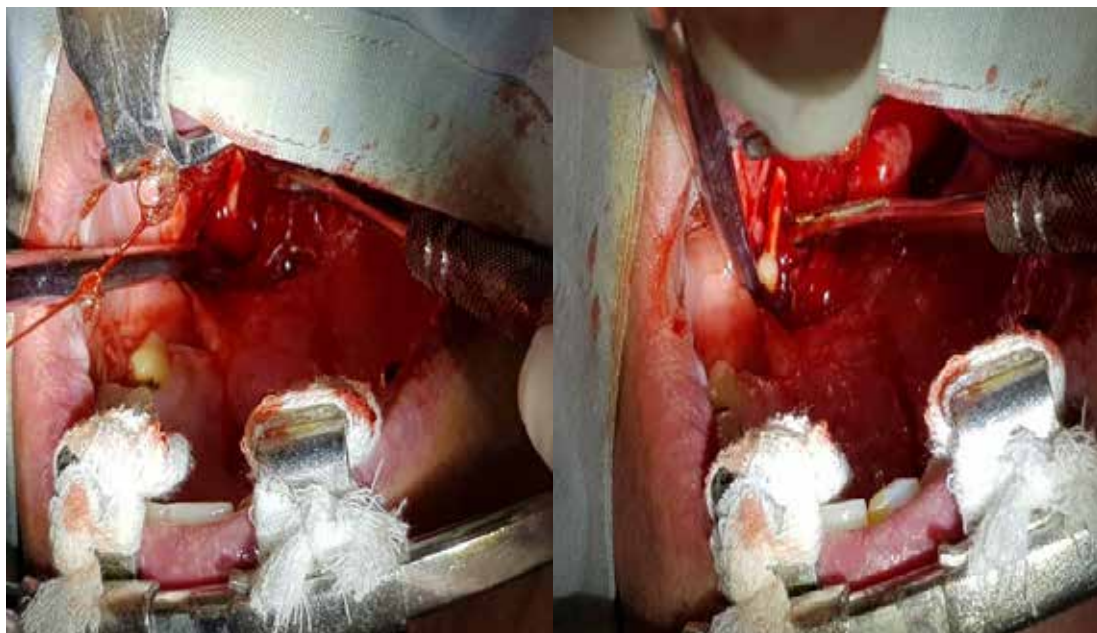


Рис. 7, 8. Етапи операції: резекція шилоподібного відростка, відсепарування шилоподібного відростка

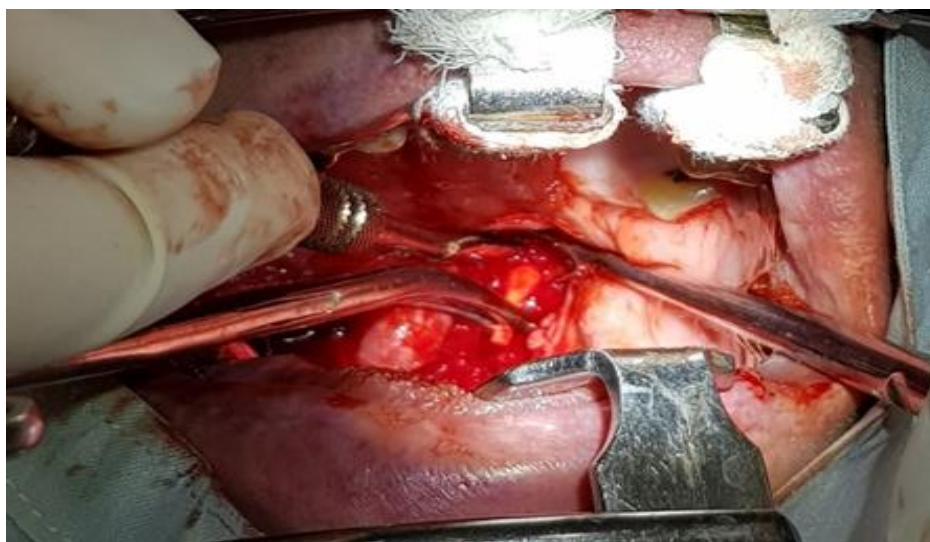

Рис. 9. Етапи операції: резекція шилоподібного відростка, видалення шилоподібного відростка

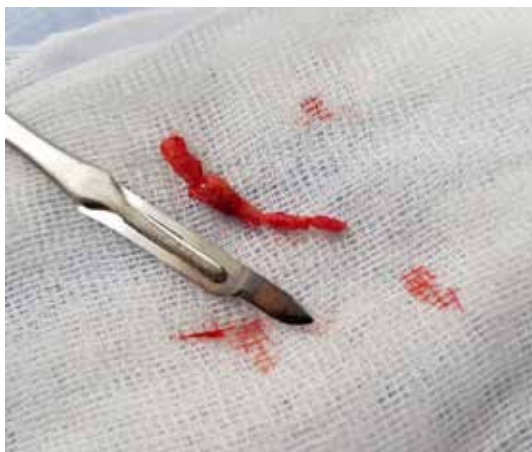

Рис. 10. Видалений фрагмент шилоподібного відростка

Хід операції резекції шиловидного відростка через передню піднебінну дужку без тонзилектомії під загальною анестезією

Установлено роторозширювач, і під пальпаторним контролем виконується розріз в області найбільшого вибухання верхівки шиловидного відростка по передній дужці піднебінної мигдалини. Візуалізується верхівка шилоподібного відростка.

Виконуємо перетин шилопід'язичної зв'язки під контролем зору у верхівки шиловидного відростка. Використовуючи абортну кюретку, відсепаруємо шилоподібний відросток від прилеглих тканин. Захоплюємо шилоподібний відросток затискачем. Відсікаємо якомога ближче до основи. Гострі краї дефекту загладжуємо, використовуючи кістковий рашпіль.

На розріз передньої дужки накладаються кетгуттові шви.

Хід операції: Видалення шиловидного відростка під місцевою анестезією після виконаної тонзилектомії.

Тонзилектомія виконується класичним способом. У мигдаликовій ніші пальцем знаходимо верхівку шилоподібного відростка, яка візуалізується тупо, відсікається шило-під'язична зв'язка від верхівки, використовуючи абортну кюретку. Гострі краї дефекти загладжуємо, використовуючи кістковий рашпіль (рис. 11).

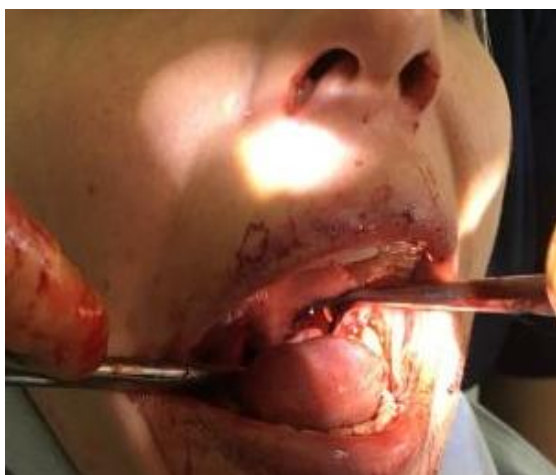

Рис. 11. Видалення шилоподібного відростка під місцевою анестезією

На окрему увагу заслуговує висічення осифікованої шило-під'язичної зв'язки (рис. 12).

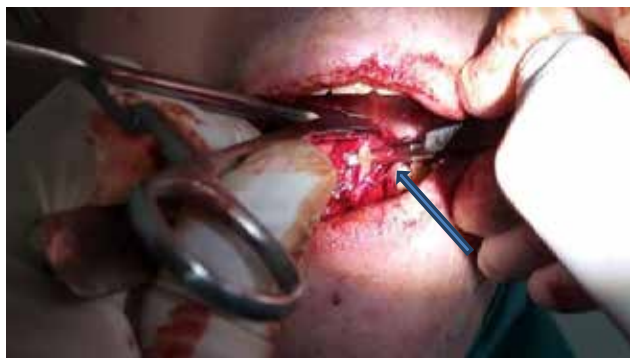

Рис. 12. Осифікована шило-під'язикова зв'язка

Як приклад хочемо показати демонстрацію видалення шилоподібного відростка зовнішнім доступом. Оперативне втручання травматично і залишає після себе виражений косметичний дефект. Даний метод ми використовуємо вкрай рідко (рис. 13, 14).

Висновки:

1. Під час огляду хворого зі скаргами, характерними для шилопід'язичного синдрому, необхідна точна діагностика наявності гіпертрофованого шилоподібного відростка. Для цього необхідне проведення пальцевого дослідження ротоглотки з виконанням функціональних проб, а також КТ-дослідження з контрастуванням магістральних судин шиї як

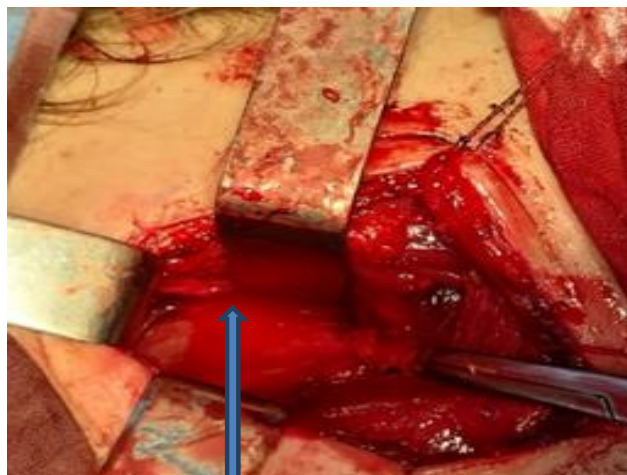


Рис. 13. Зовнішній доступ

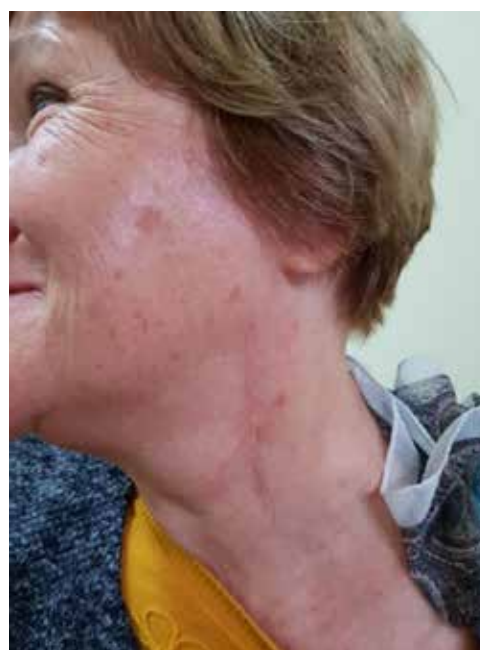

Рис. 14. Післяопераційний рубець

для виявлення подовження шилоподібного відростка скроневої кістки або для визначення осифікації шилопід'язикової зв'язки, так і для точної локалізації верхівки відростка в ротоглотці і визначення ступеня деформації судинно-нервового пучка шилоподібним відростком, що має велике значення для виконання ін'єкцій.

2. Вибір методу оперативного лікування визначається відповідно до таких критеріїв:

- чи проводилася консервативна терапія раніше та ступінь її ефективності за представленою вище шкалою (1–5 балів);
- який ступінь вираженості симптоматики шилопід'язичного синдрому до консервативного лікування, що проводилася та після;
- чи наявне значне зниження якості життя за суб'єктивними відчуттями хворого;
- який варіант зростання шилоподібних відростків (осифікація, кальцифікація), а також яка динаміка

зростання відростка після певного часу за даними КТ-дослідження спостерігалася;

– бажання пацієнта.

3. За нашими спостереженнями, виникає необхідність обов'язкової комбінації оперативного та медика-

ментозного лікування. Важливим моментом у консервативній терапії є ін'єкції лікарських препаратів, які необхідно виконувати саме в ділянку верхівки шилового відростка за максимального закидання голови, що дає найкращий терапевтичний ефект.

ЛІТЕРАТУРА

1. Shmurun RI. Long styloid process: the new syndrome. Clin. Med. 1996;6:71-73 (in Ukrainian).
2. Taneja S, Chand S, Dhar S. Stylalgia and Styloidectomy: A Review. J. Maxillofac. Oral Surg. 2023;22:60–66. <https://doi.org/10.1007/s12663-022-01720-7>
3. Kapoor V, Jindal G, Garg S. Eagle's Syndrome: A New Surgical Technique for Styloidectomy. J. Maxillofac. Oral Surg. 2015;14 (Suppl 1):360–365. <https://doi.org/10.1007/s12663-013-0597-1>
4. Shchelkunov AP, Pukhlik SM, Tytarenko OV, Shchelkunov AA. Development and improvement of methods of conservative treatment of Eagle's syndrome. Otorhinolaryngology. 2022; 3-4(5):77-82 (in Ukrainian).
5. Pukhlik SM, Shchelkunov AP. Stylohyoid syndrome, diagnostic and treatment options. Journal of ears, nasal and throat ailments. 2017;2:46-53 (in Ukrainian).
6. Pukhlik SM, Shchelkunov AP, Shchelkunov AA. Diagnostic results of treatment of stylosublingual syndrome. Otorhinolaryngology. 2019;6(2):80-86 (in Ukrainian).
7. Pukhlik SM, Shchelkunov AP, Shchelkunov AA, Savenko TA. Variants of the histological structure of the styloid processes of the temporal bone. Otorhinolaryngology. 2021;1(4):40-45 (in Ukrainian).
8. Pukhlik SM, Shchelkunov AP, Shchelkunov AA. Features of CT diagnostics of hypertrophy of the styloid processes of the temporal bone and the Eagle-Sterling syndrome. Otorhinolaryngology. 2021;2(4):54-59 (in Ukrainian).
9. Pukhlik SM, Shchelkunov AP, Shchelkunov AA. Improving methods for diagnosing hypertrophy of the styloid process of the temporal bone and stylohyoid syndrome in an outpatient setting using functional tests. Otorhinolaryngology. 2021;4:72-79 (in Ukrainian).

Надійшла до редакції 05.02.2023 р.

Прийнята до друку 15.02.2023 р.

Електронна адреса для листування anatolii_shelkunov@i.ua